“Nella norma per l’età”:
la difficile collimazione tra clinica
e markers radiologici nelle demenze

Dott. Marco Farneti

Neurochirurgia
Arcispedale Sant'Anna
Cona - Ferrara

S.I.M.G.

SOCIETÀ ITALIANA DI MEDICINA GENERALE

Sezione “Andrea Corridoni” di Ferrara

CONVEGNO PROVINCIALE

LE DEMENZE MALATTIE DEI “VECCHI”?

L’intercettazione dei disturbi medici mnesici e/o comportamentali negli ultra 50enni in Medicina Generale

Sabato 27 Settembre 2014
ore 8.30 -13.30
Hotel Lucrezia Borgia
Via A.F. Bononi 34 – Ferrara

in collaborazione con

8.30-9.00	Apertura dei lavori Dr.ssa Rita Marchi (SIMG), Dr. Claudio Casaroli (FIMMG), Dr.ssa Chiara Benvenuti (Responsabile Dipartimento Cure Primarie)
	Moderatore Dott. Franco Miola
9.00-9.30	Perché e come intercettare i disturbi cognitivi nell’ambulatorio di Medicina Generale (Dr. Alessandro Pirani)
9.30-10.00	“Nella norma per l’età”: la difficile collimazione tra clinica e markers radiologici e biologici nelle demenze (Prof. Giovanni Zuliani)
10.00-10.30	L’insidiosa e subdola comparsa di disturbi cognitivi e/o comportamentali: “Diagnosing dementia : No easy job” (caso clinico- role playing) (Dr.ssa Lucia Benini)
10.30-10.45	Discussione
10.45-11.00	Coffe Break
	Moderatore. Dr.ssa Rita Marchi
11.00-11.30	Eticità delle terapie farmacologiche nelle demenze (Dr. Amedeo Zurlo)
11.30-12.00	Eticità delle terapie “non farmacologiche” nelle demenze (Dr. Franco Romagnoni)
12.00-12.30	Cibo per la mente : alimentazione e demenze (Dr.ssa Daniela Gragnaniello)
12.30-13.00	“Le demenze in Medicina Generale”: presentazione del website (Dr. Alessandro Pirani, Dott.ssa Lucia Benini)
13.00-13.15	Discussione
13.15-13.30	Compilazione questionari ECM Chiusura dei lavori Dr.ssa Rita Marchi (SIMG)

Organizzazione scientifica e segreteria:
Pirani Alessandro — piranibosi@alice.it
Benini Lucia — lucia.benini@alice.it

Ringraziamenti
NUTRICIA Advanced Medical Nutrition

Invecchiamento

Progressione Demenza

Ageismo

Norma (prevalenza ed incidenza) e

Normalità (assenza di patologia)

del deterioramento cognitivo

1) La progressiva comparsa di amnesie/disturbi comportamentali **è "norma"** dopo i 50 anni ?

SI

2) Le amnesie /dist. comport. sono **"normalità"** della fisiologica evoluzione biologica "nascita - morte"?

NO

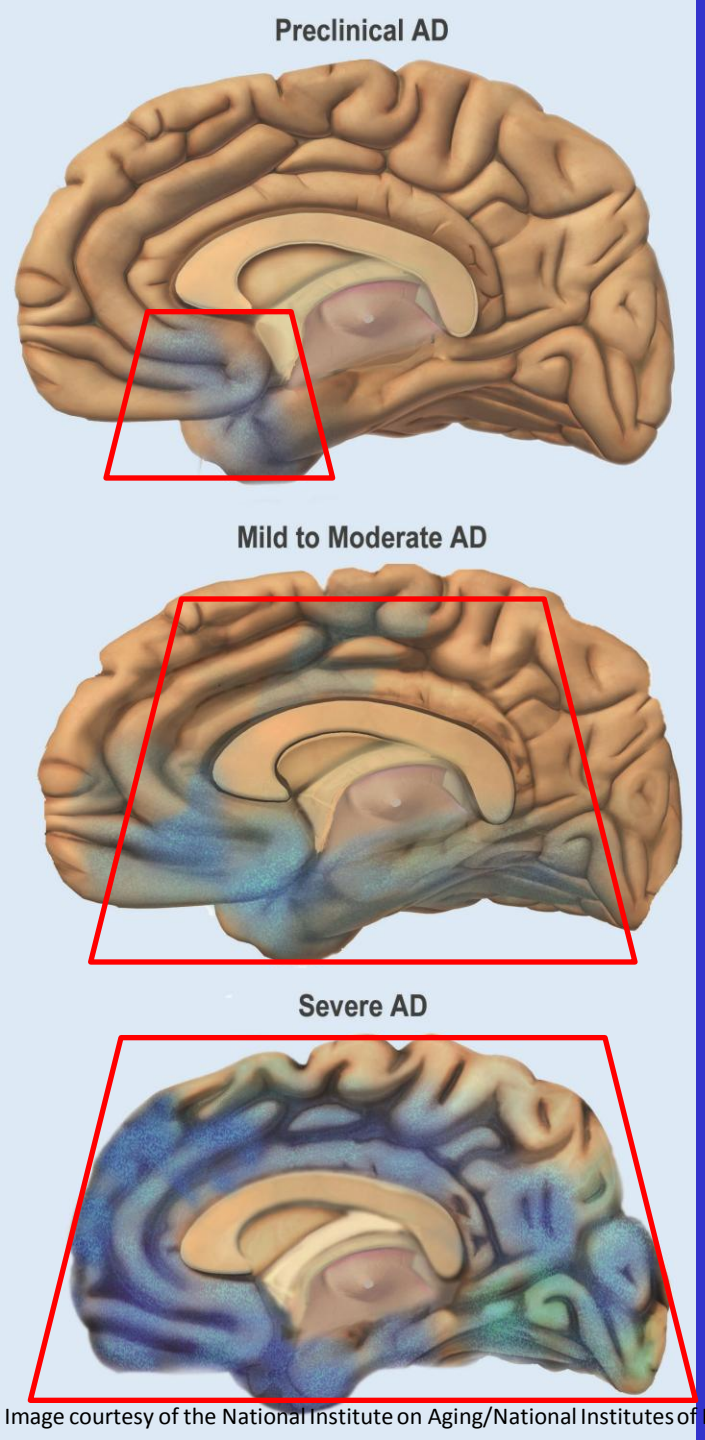

Image courtesy of the National Institute on Aging/National Institutes of Health

Comparsa primi sintomi

Stà iniziando ad invecchiare ....

Dopo 3-5 anni

Eh, purtroppo è la vecchiaia ... c'è poco da fare....

Dopo 6-10 anni

Ha una demenza !

Invecchiamento

Sospetto di Demenza

Ruolo e importanza :

Clinica

Neuroimaging

F. G., m., a. 88, 5 el., ex elettricista, nato e vissuto a Napoli fino a 6 anni fa quando, rimasto vedovo, l'unica figlia, adottata a 6 anni, ora 50enne, sposata, da anni insegnante di scuola media superiore nel bolognese, lo trasferisce a casa sua. La figlia lo descrive dotato di intelligenza vivace e grande manualità. La figlia è in **burn out** non tanto per le amnesie ma per **1) DELIRIO** di : **gelosia-possesso** (l'accusa di avere molti uomini tra cui il marito - non riconosciuto come tale – facendo continue irruzioni nella camera dal letto della coppia a qualsiasi ora del giorno e della notte: la figlia dorme sempre separata dal marito con cui **non ha rapporti sessuali da 2 anni;** il padre ne reclama controllo costante: appena terminato il lavoro la figlia si precipita a casa dove il padre la segue o la chiama in continuazione segregandola socialmente); **furto** (accusa i famigliari di rubargli i soldi); **2) DISINIBIZIONE** (aggressività verbale verso nipote e genero, maledice l'adozione della figlia ed esterna la sua costante contrarietà alla adozione da parte della moglie, rifiuta le visite dei medici verso cui si mostra ostile se conversano con la figlia …. etc..

Visita Geriatrica Novembre 2013

MMSE 13,4 ; deterioramento cognitivo moderato

Viene prescritta TC encefalo

F. G. rifiuta nuove visite mediche . La figlia, insegnante, leggendo il referto della TC encefalo "nei limiti della norma per l'età" ne deduce che il padre non ha patologie cerebrali e questo accentua il suo senso di colpa nei confronti del comportamento del padre di cui si ritiene responsabile…..

Rivalutazione Settembre 2014 : **MMSE 14,4/30**.

Invecchiamento

Sospetto di Demenza

Ruolo e importanza :

Clinica

Neuroimaging

F. G., m., a. 88, 5 el., ex elettricista, nato e vissuto a Napoli fino a 6 anni fa quando, rimasto vedovo, l'unica figlia, adottata a 6 anni, ora 50enne, sposata, da anni insegnante di scuola media superiore nel bolognese, lo trasferisce a casa sua. La figlia lo descrive dotato di intelligenza vivace e grande manualità. La figlia è in **burn out** non tanto per le amnesie ma per **1) DELIRIO** di : **gelosia-possesso** (l'accusa di avere molti uomini tra cui il marito - non riconosciuto come tale – facendo continue irruzioni nella camera dal letto della coppia a qualsiasi ora del giorno e della notte: la figlia dorme sempre separata dal marito con cui **non ha rapporti sessuali da 2 anni;** il padre ne reclama controllo costante: appena terminato il lavoro la figlia si precipita a casa dove il padre la segue o la chiama in continuazione segregandola socialmente); **furto** (accusa i famigliari di rubargli i soldi); **2) DISINIBIZIONE** (aggressività verbale verso nipote e genero, maledice l'adozione della figlia ed esterna la sua costante contrarietà alla adozione da parte della moglie, rifiuta le visite dei medici verso cui si mostra ostile se conversano con la figlia …. etc..

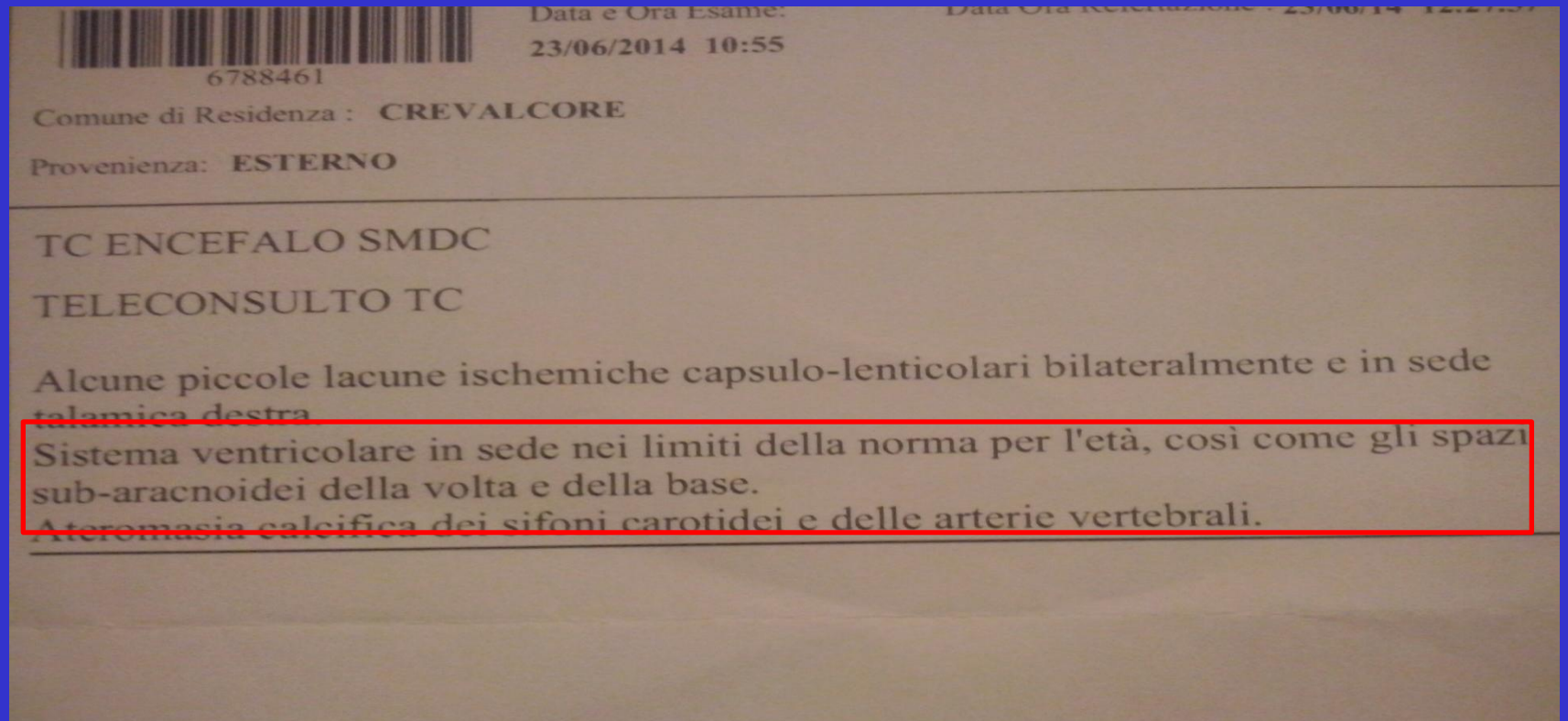

6788461

Data e Ora Esame: 23/06/2014 10:55

Comune di Residenza : CREVALCORE

Provenienza: ESTERNO

TC ENCEFALO SMDC

TELECONSULTO TC

Alcune piccole lacune ischemiche capsulo-lenticolari bilateralmente e in sede talamica destra.

Sistema ventricolare in sede nei limiti della norma per l'età, così come gli spazi sub-aracnoidei della volta e della base.

Ateromasia calcifica dei sifoni carotidei e delle arterie vertebrali.

Invecchiamento

Sospetto di Demenza

Ruolo e importanza :

Clinica

Neuroimaging

Sul PC della figlia abbiamo visionato la TC Encefalo.

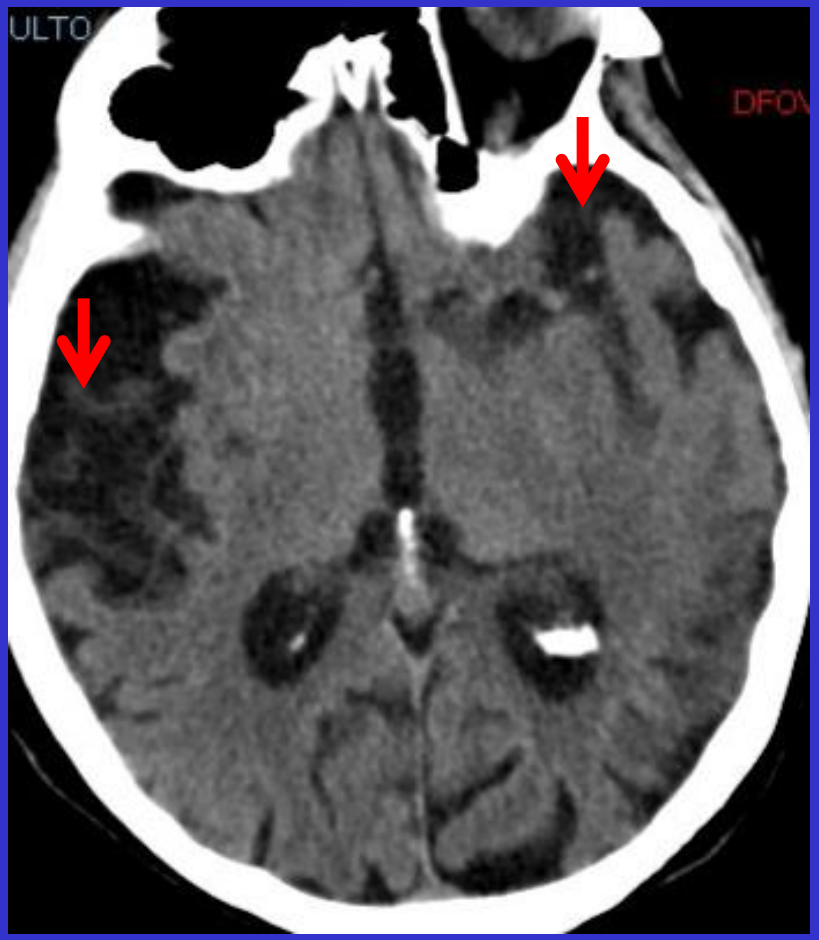

Invecchiamento

Sospetto di Demenza

Ruolo e importanza :

Clinica

Neuroimaging

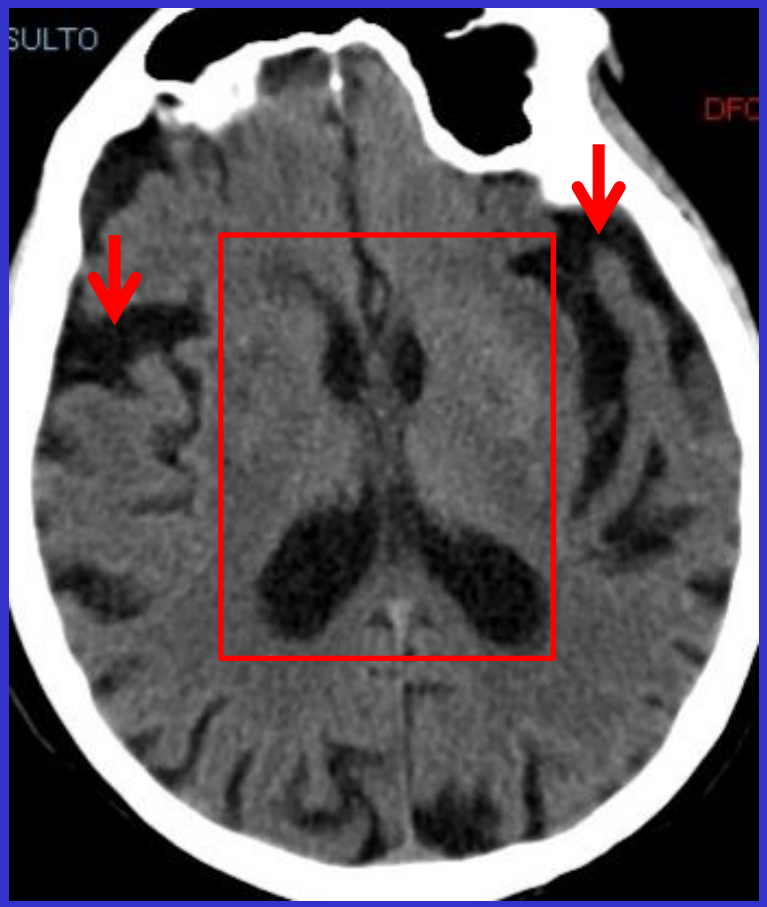

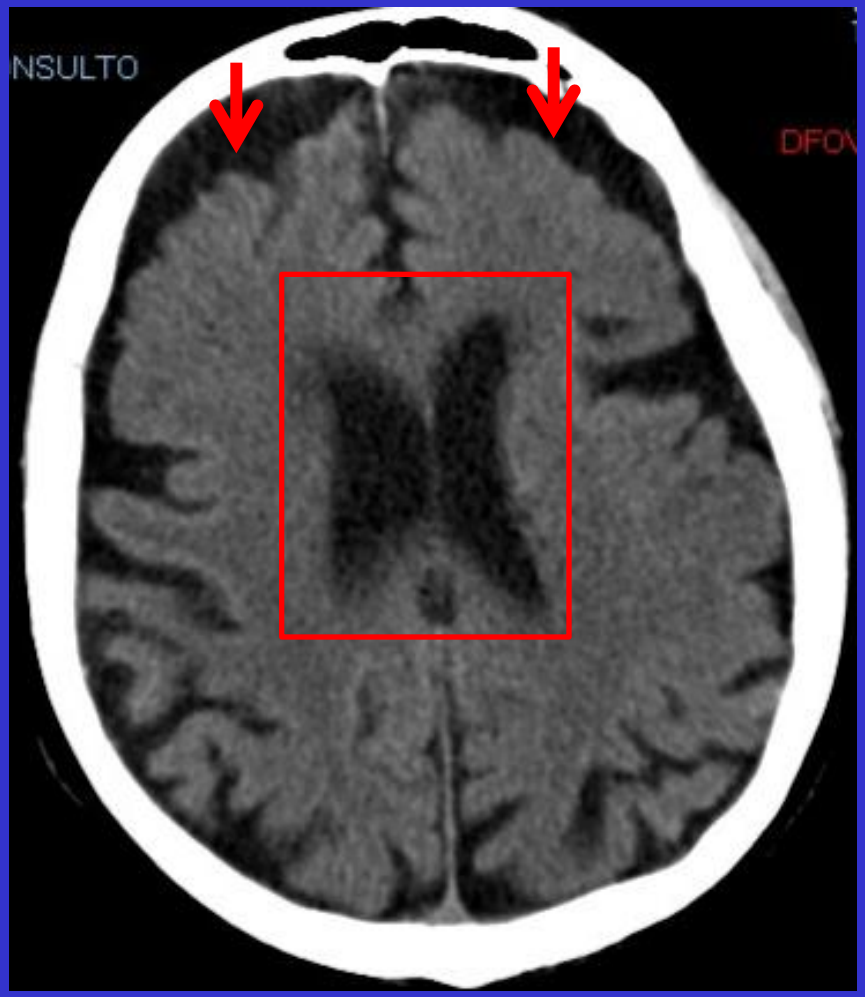

Invecchiamento

Sospetto di Demenza

Ruolo e importanza : Clinica e Neuroimaging

6788461

Data e Ora Esame: 23/06/2014 10:55

Comune di Residenza : CREVALCORE

Provenienza: ESTERNO

TC ENCEFALO SMDC

TELECONSULTO TC

Alcune piccole lacune ischemiche capsulo-lenticolari bilateralmente e in sede talamica destra.
Sistema ventricolare in sede nei limiti della norma per l'età, così come gli spazi sub-aracnoidei della volta e della base.
Ateromasia calcifica dei sifoni carotidei e delle arterie vertebrali.

Referto corretto ma incompleto : atrofia fronto-temporale marcata =

Demenza Fronto Temporale.

La figlia si è tranquillizzata e, almeno, NON si sente più colpevole per il comportamento del padre.

Progressione Demenza Alzheimer

Un referto di neuroimaging spesso contiene la frase "nella norma per l'età" con cui vengono "normalizzate" le anomalie descritte.

Questa dizione concorre a sostenere l'ageismo con cui i medici inquadrano i disturbi nelle fasi precliniche e lievi-moderate della demenza.

E' l'unico caso di refertazione in cui il collega radiologo, il cui lavoro è insostituibile e fondamentale nel nostro lavoro quotidiano, inserisce una frase che esula dalla descrizione dell'immagine e dalle indicazioni diagnostiche.

"Nella norma per l'età" infatti significa un giudizio clinico completo sia clinico che psicometrico che spesso anche il geriatra o il neurologo hanno difficoltà a formulare dopo un valutazione diagnostica approfondita .

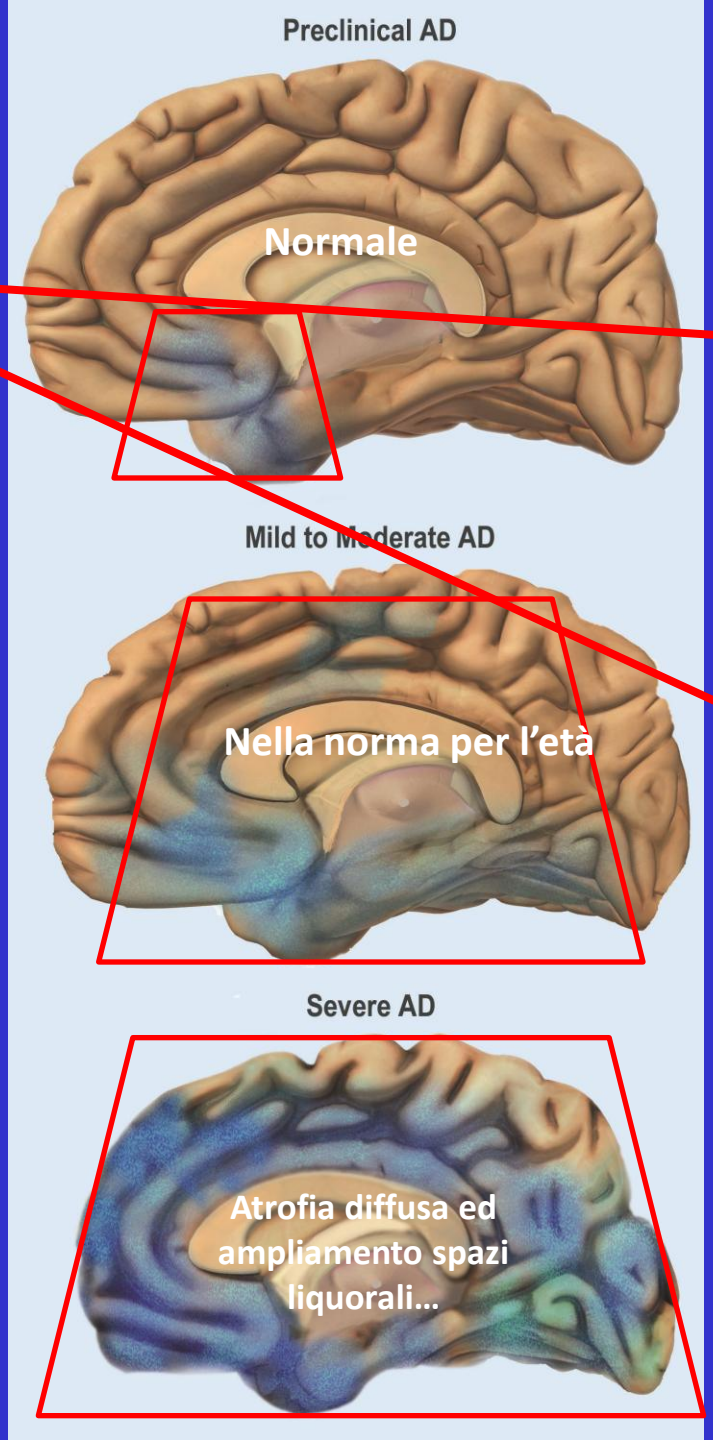

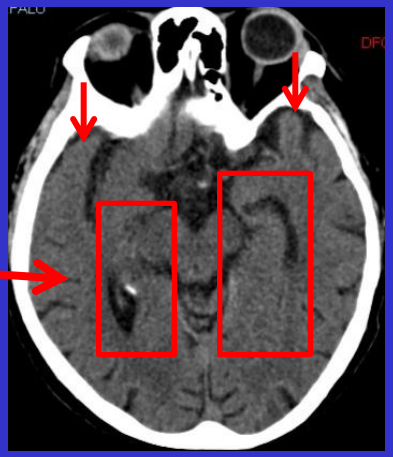

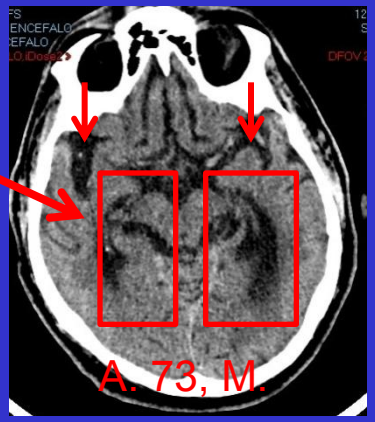

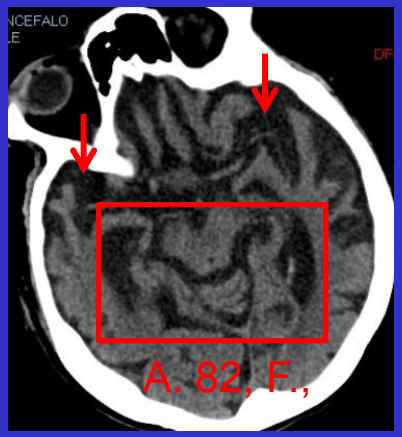

Progressione Demenza Alzheimer

Anno 0-3

Apatia, abulia, e/o amnesie **senza** compromissione funzionale

ADL e IADL normali

GPCog : **5-8**/9

MMSE : **21-26**/30 ; se QI/ riserva cognitiva elevata anche > 26

Anno 3-5

Amnesie funzionalmente rilevanti , peggioramento disturbi Comportam. (insonnia, allucinazioni,..)

IADL compromesse; ADL normali

GPCog : **0-4**/9

MMSE : **10-20**/30

Anno > 6

Grave amnesia (non riconosce più i famigliari,..), peggioramento disturbi comportamento (girovagare, deliri,..)

IADL + ADL compromesse (igiene, incontinenza, alimentazione,….)

GPCog : non eseguibile

MMSE : **< 10**/30.

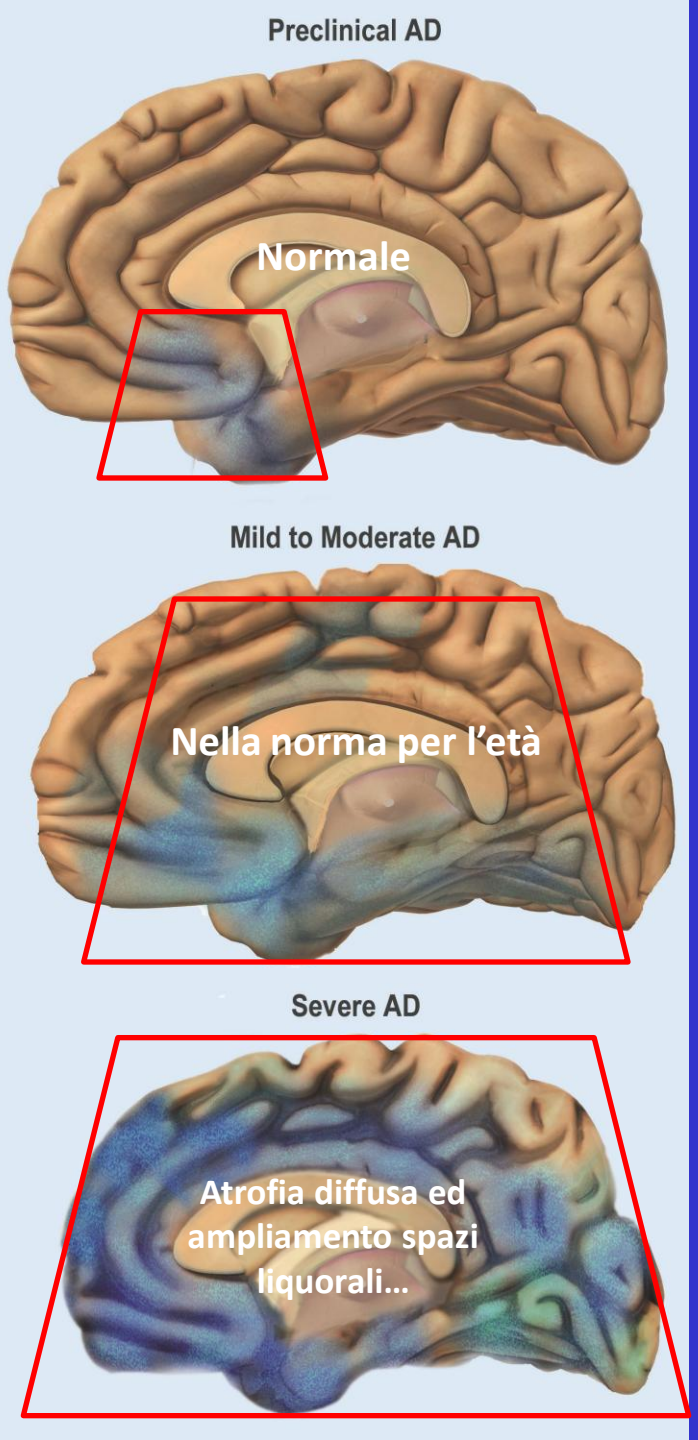

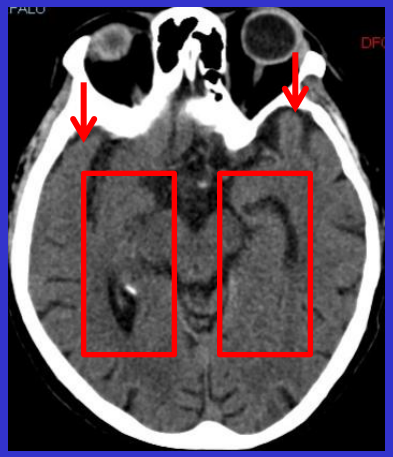

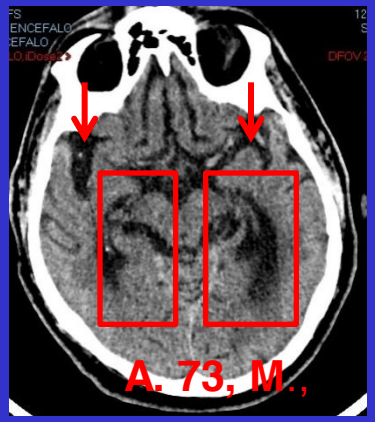

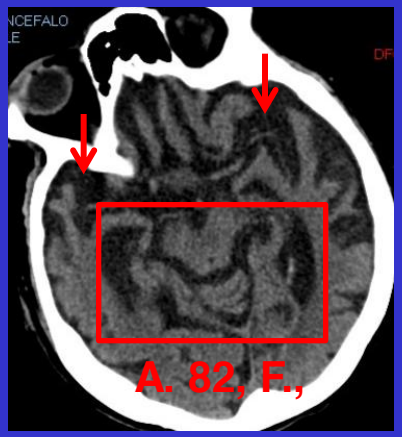

“Nella norma per l’età”: la difficile collimazione tra clinica e markers radiologici e biologici nelle demenze.

International Psychogeriatrics (2014), 26:1, 3–6 © International Psychogeriatric Association 2013
doi:10.1017/S1041610213001749

GUEST EDITORIAL

What should we do if we were wrong and Alzheimer was right?

JOHN C. S. BREITNER

Canada Research Chair in Prevention of Dementia; Pfizer Chair in Dementia Research; Centre for Studies on Prevention of Alzheimer’s Disease, Douglas Mental Health University Institute; and Faculty of Medicine, McGill University, Montreal, QC, Canada
Email: john.breitner@mcgill.ca

For more than 2,000 years cognitive decline and dementia were considered a part of aging, like graying of hair, wrinkling of skin, or (more recently) reduction of pulmonary capacity or glomerular filtration rate. Thus, our recent predecessors considered “senile dementia” a normal consequence of the aging process. Their

4 J. C. S. Breitner

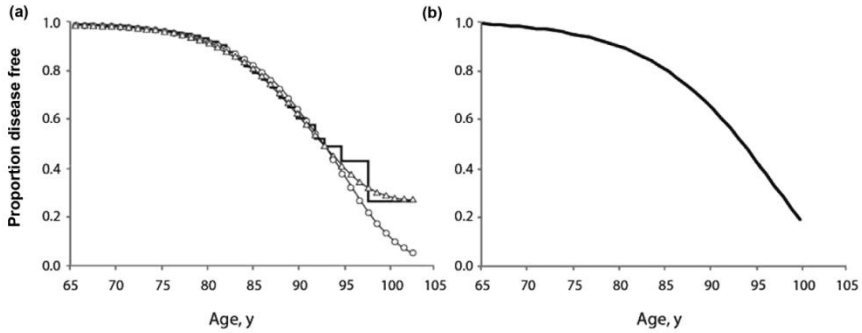

in Figure 1(a). Apparently, only 28% of persons would remain disease-free at age 100 years. This is equivalent to saying that 72% *of persons would develop AD dementia by this age*. *APOE* genotype did

and, ultimately, on society. But, in terms of its origins, my “bottom line” is that, *over a full human lifespan, the development of AD dementia is more the norm than an exception.* The implications of this

“Nella norma per l’età”: la difficile collimazione tra clinica e markers radiologici e biologici nelle demenze.

“Nella norma per l’età”: invecchiando quindi è normale diventare “dementi“ ed è anormale o almeno eccezionale rimanere “sani”.

Quindi un referto di neuroimaging che riporta “nella norma per l’età” dovrebbe significare che un soggetto è affetto da “demenza” e non “fisiologicamente” sano.

QUESITI

1) Cosa significa nella “norma per l’età” nel neuroimaging del deterioramento cognitivo ?

2) Vi sono elementi distintivi che aiutano a diversificare nel neuroimaging

la fisiologia (normale e quindi “**abnorme”** per l’età) dalla

patologia (**patologico** ma “**nella norma” ?** per età come ad es. la presbiopia) ?

3) Vi sono markers biologici sensibili e specifici per la diagnosi di demenza ?

La Memoria : anatomia e fisiologia

CIRCUITI DEL SISTEMA LIMBICO

Rete neurale limbica che riguarda i domini

- **mnesico**
- **emozionale**

Ippocampo
Amigdala
Regioni paralimbiche

Deficit di memoria
Alterazioni emozionali e autonomiche

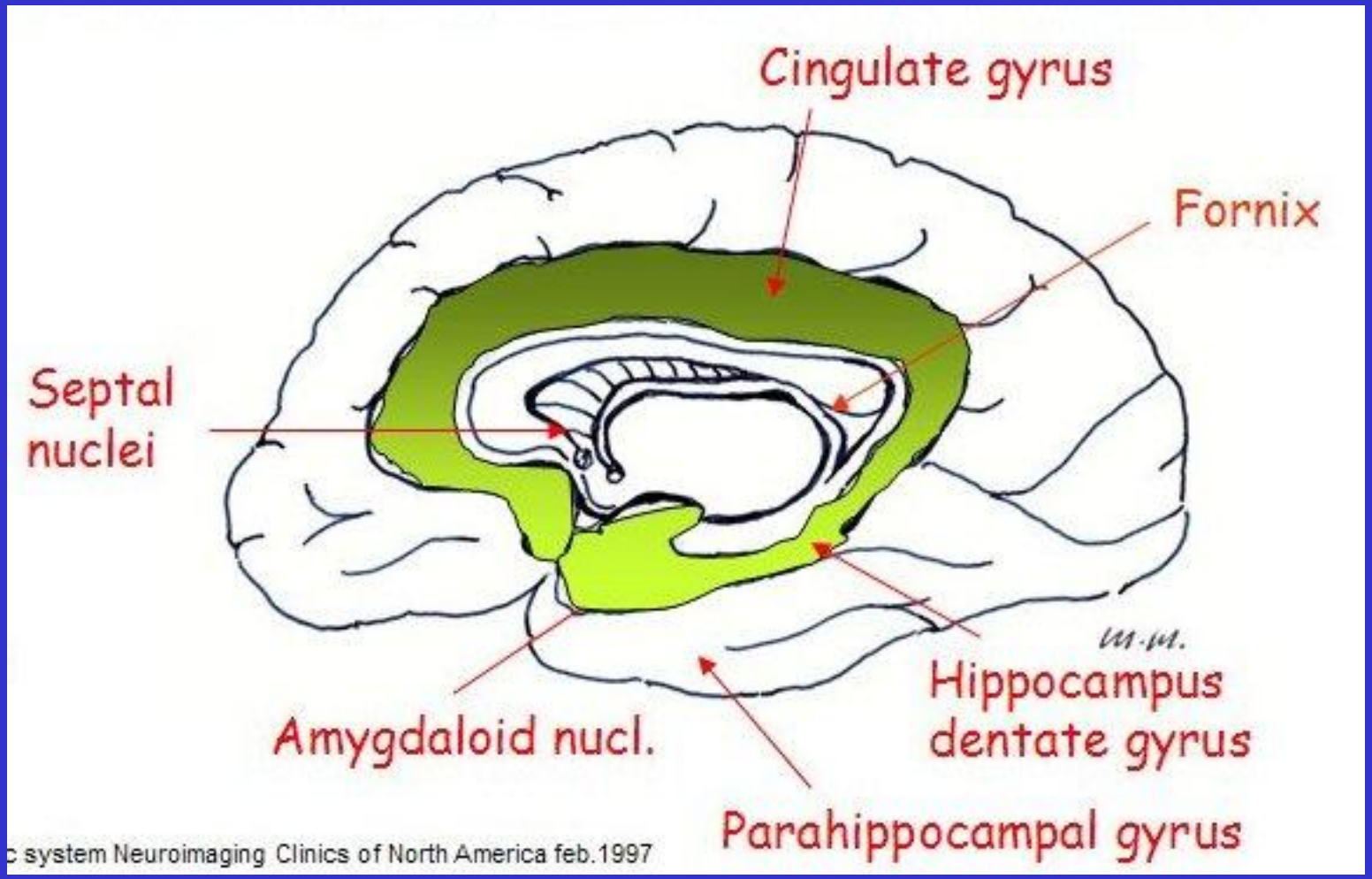

1878 > Broca: grande lobo limbico, dal latino limbus = contorno

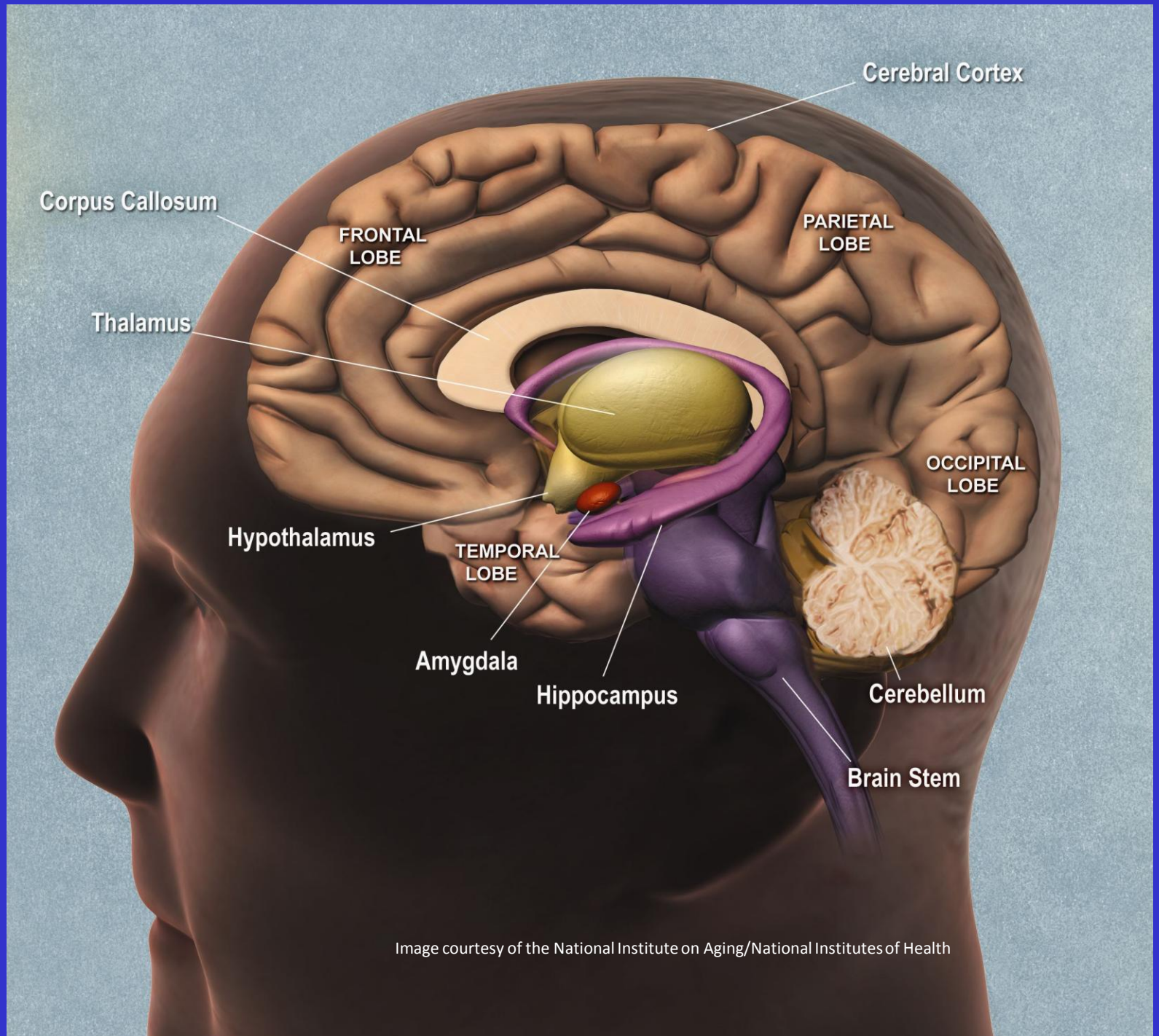

Image courtesy of the National Institute on Aging/National Institutes of Health

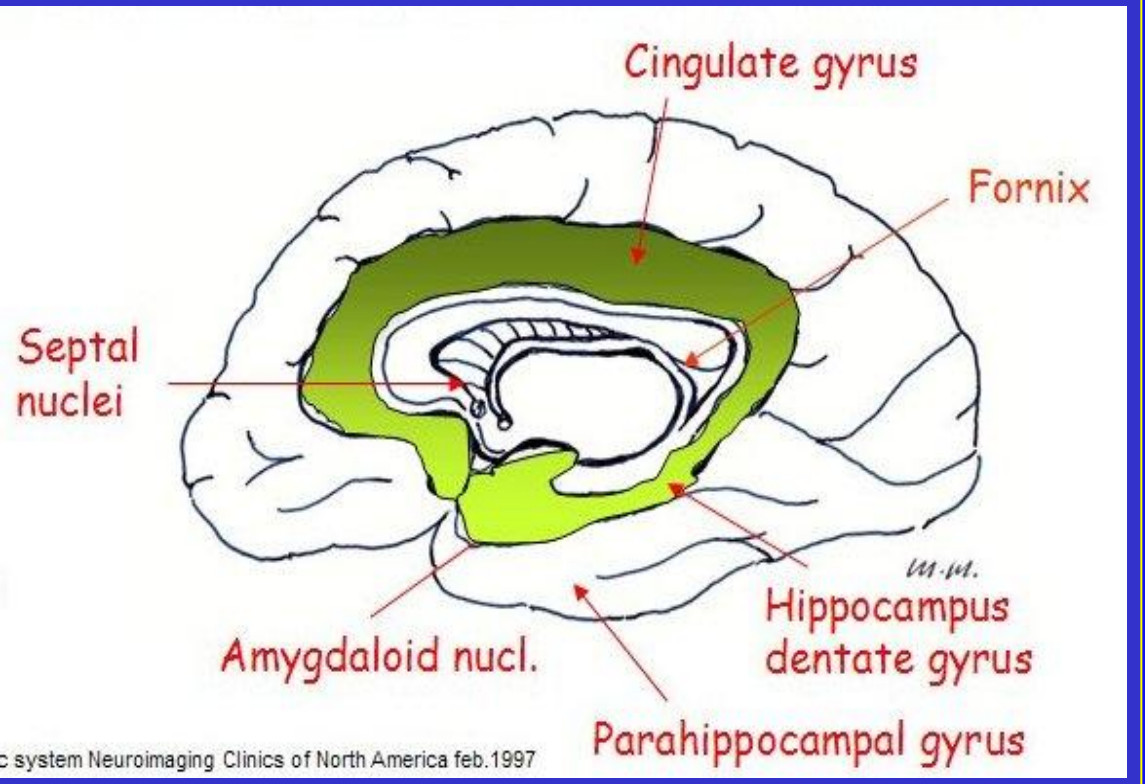

AREE LIMBICHE

- amigdala
- ippocampo
- corteccia olfattoria
- setto
- s.innominata ant.

AREE PARALIMBICHE

- giro del cingolo
- paraippocampo
- polo temporale
- insula
- corteccia orbitofrontale

AREE LIMBICHE E FORMAZIONE dell' IPPOCAMPO

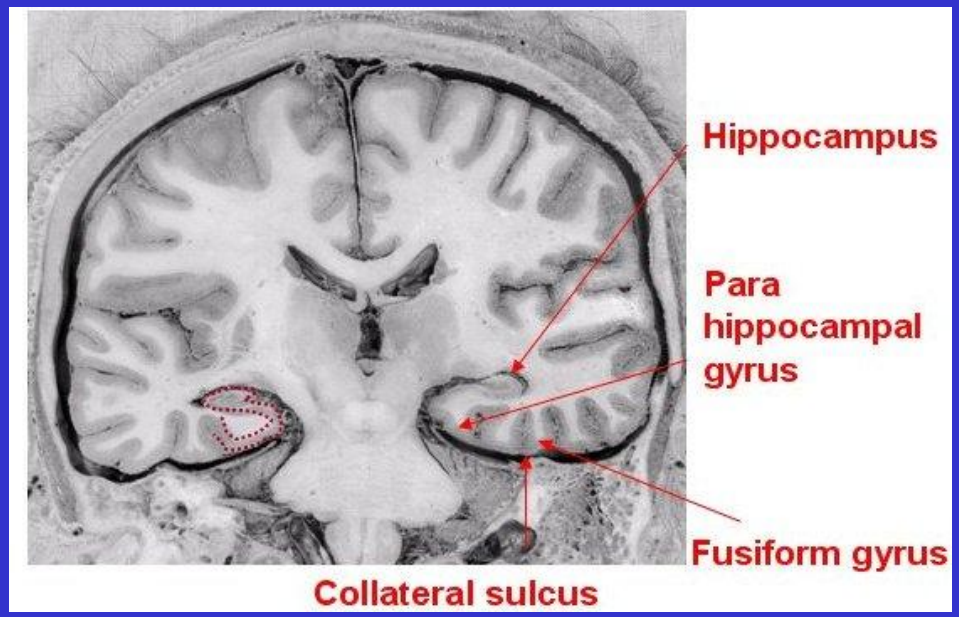

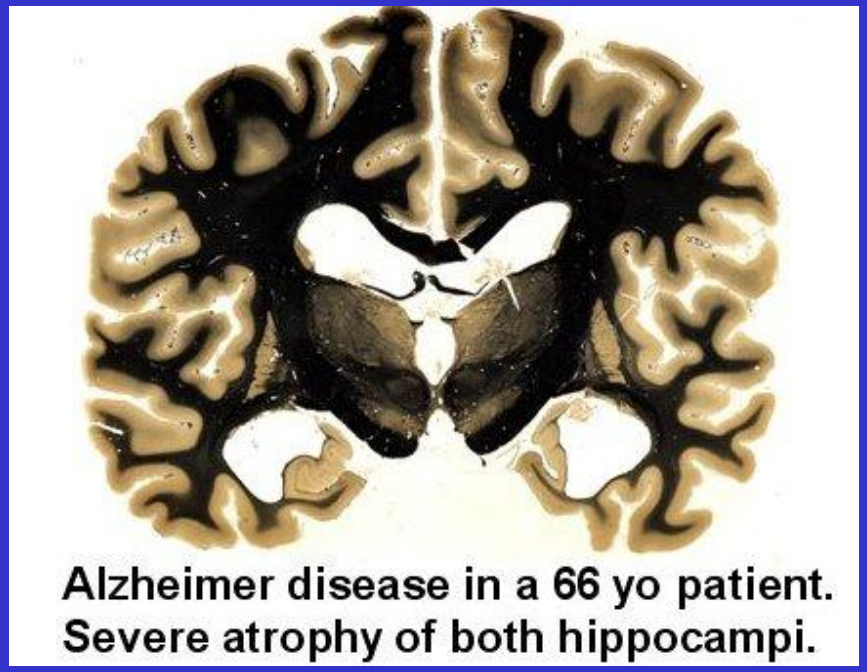

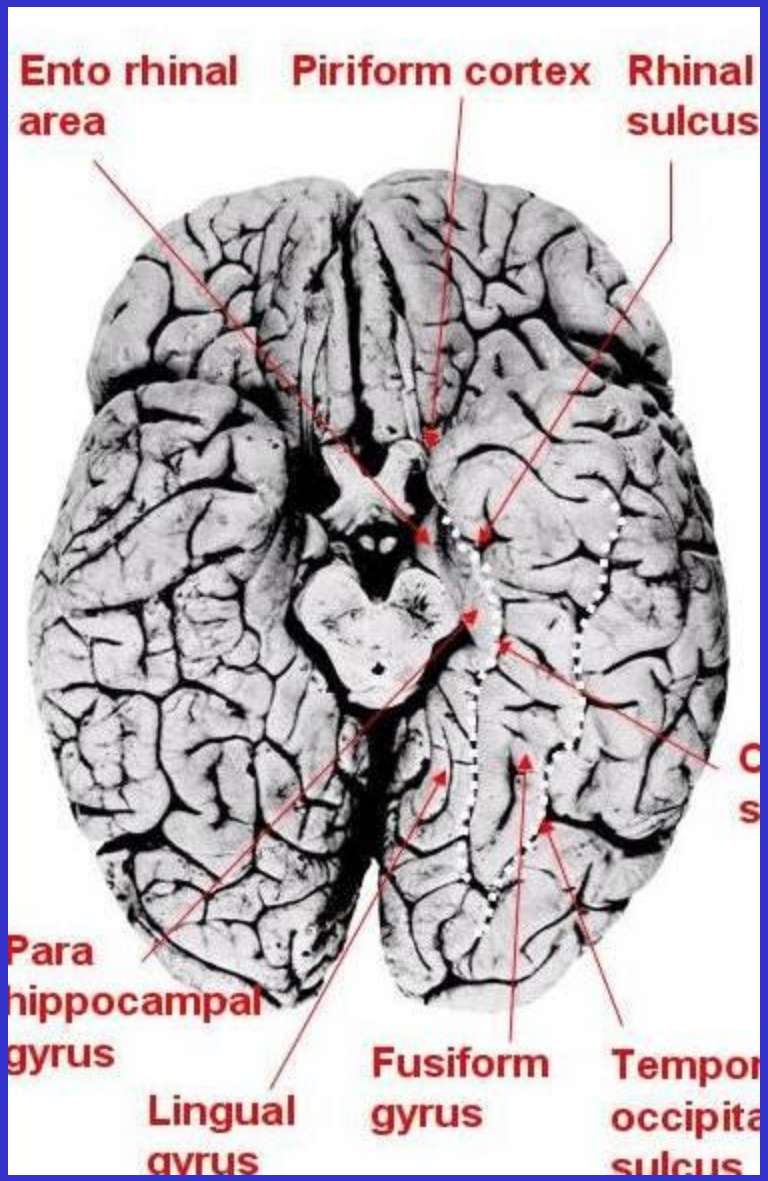

IPPOCAMPO E MEMORIA

Nel 1957 un paziente di nome H. M. fu trattato chirurgicamente per epilessia resistente alla terapia farmacologica con asportazione bilaterale dell'ippocampo e dell'amigdala.

HM soffri da quel momento di un grave disturbo della memoria episodica

Dopo molti anni dall'intervento il paziente fu sottoposto a RM encefalo.

Il suo caso dimostrò in modo conclusivo il ruolo fondamentale della parte mediale del lobo temporale nella memoria

H. M.

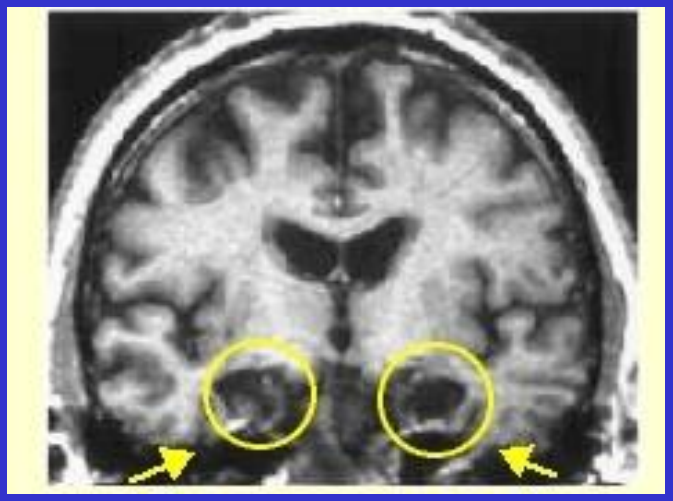

Soggetto normale

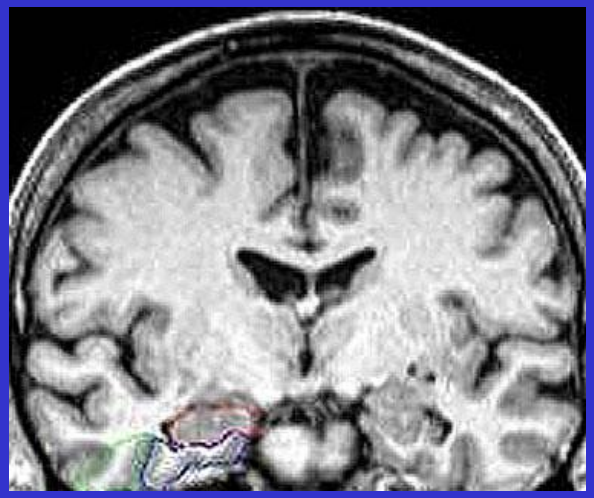

M. Alzheimer

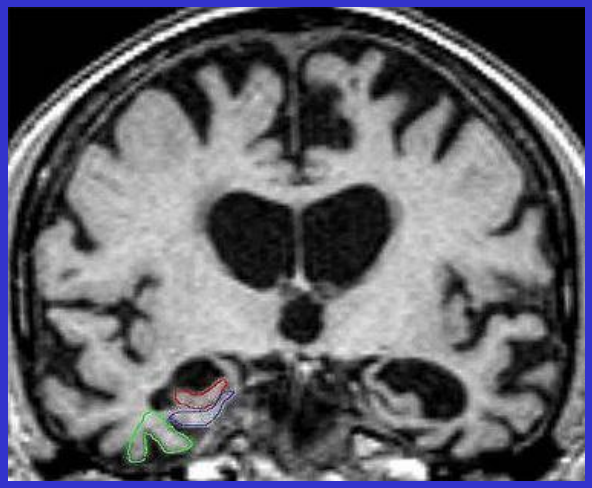

Demenza di Alzheimer

Evoluzione atrofia dell'ippocampo

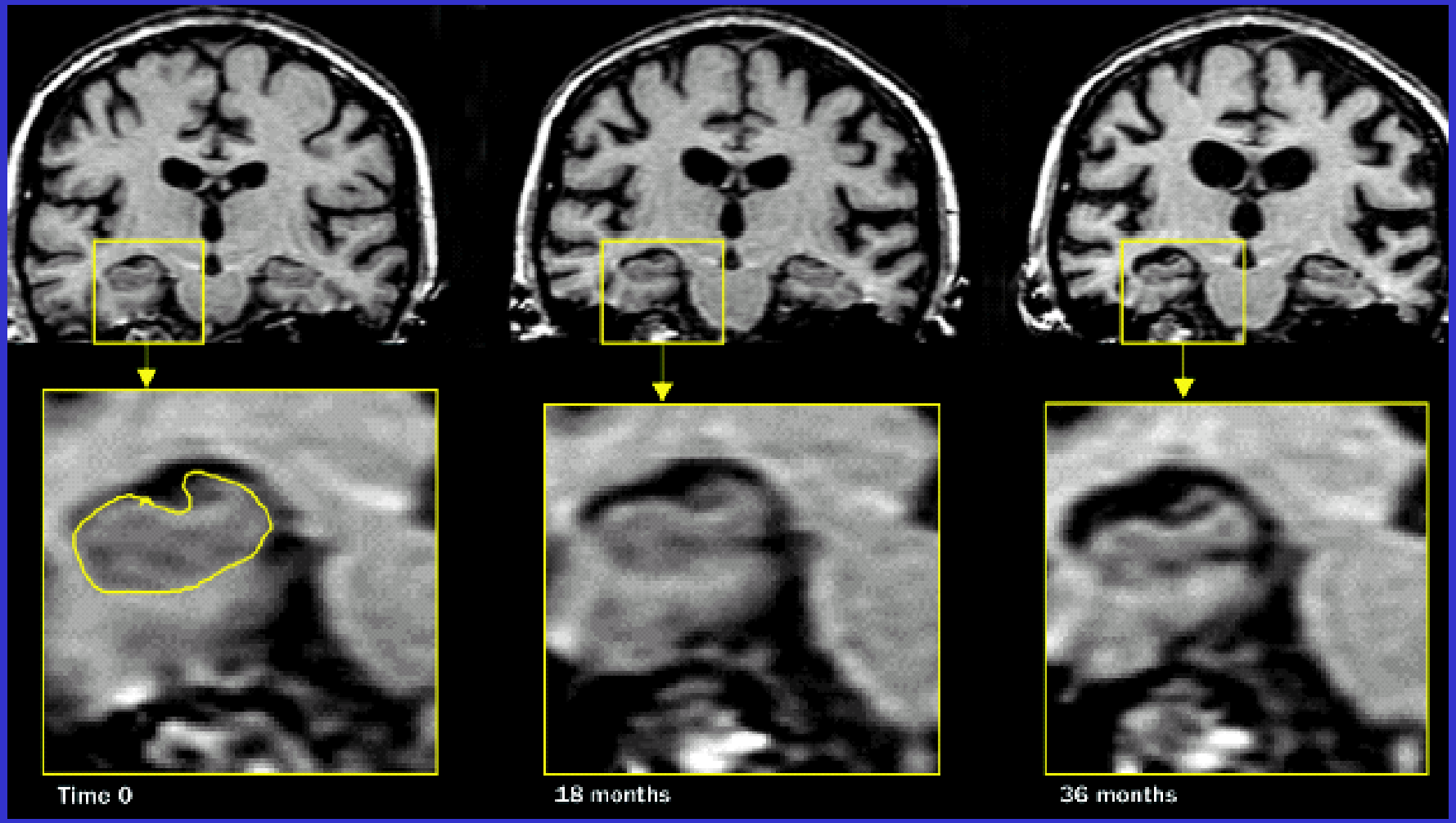

T 0 | 18 mesi | 36 mesi

Memoria

Esplicita (dichiarativa)

Implicita

Semantica

Episodica

Procedurale

Emotiva Vegetativa
(condizionamento)

cos'è una bicicletta	ieri sono andato in bicicletta	andare in bicicletta dopo 10 anni	ho paura della bicicletta (non so perché)

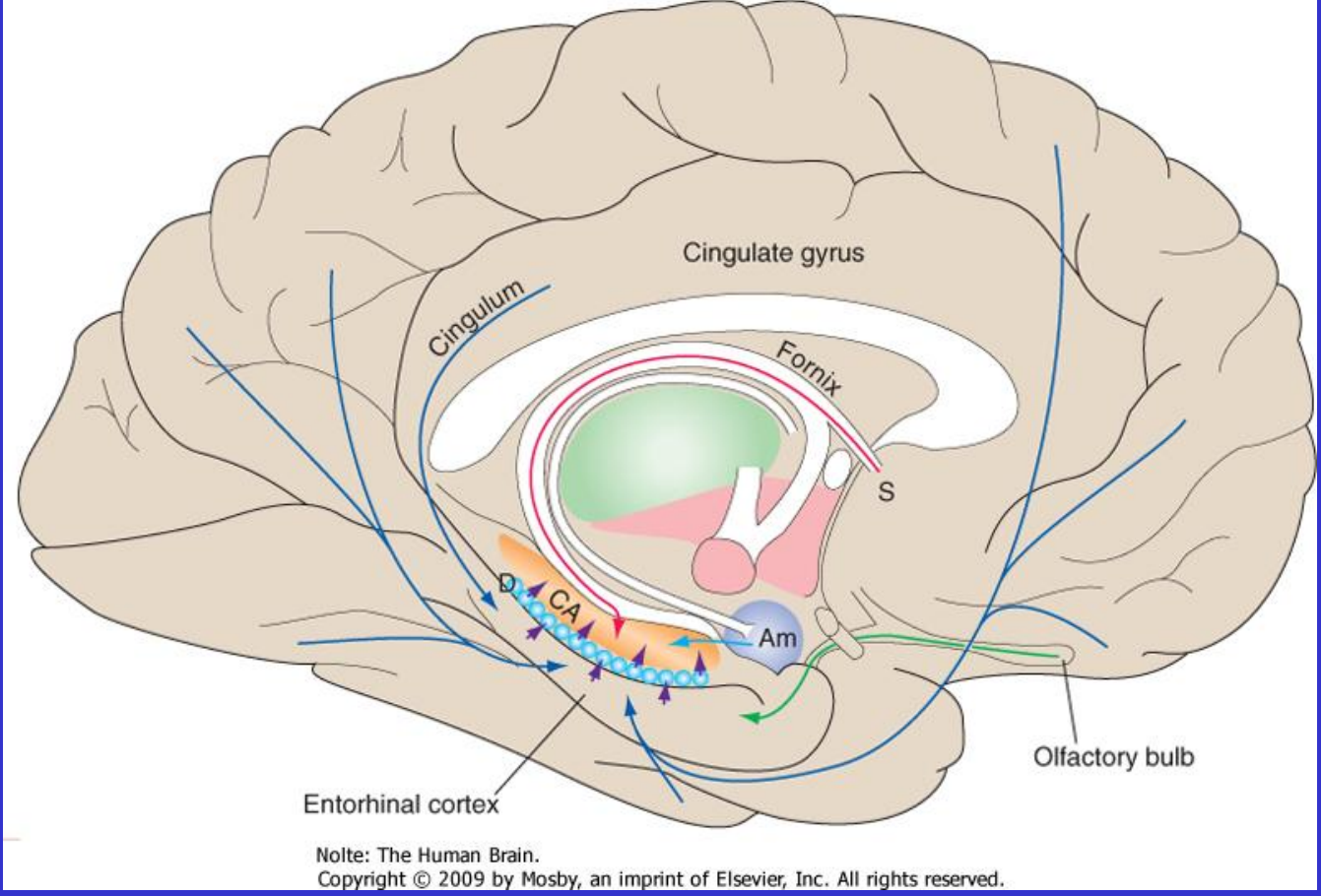

AFFERENZE DELL'IPPOCAMPO:

- **corteccia entorinale (bulbo olfattorio)**
- **amigdala**
- **nuclei settali**
- **ippocampo controlaterale**
- **locus coerulus**

•

(Modified from an illustration in Warwick R, Williams PL: Gray's anatomy, Br ed 35, Philadelphia, 1973, WB Saunders.)

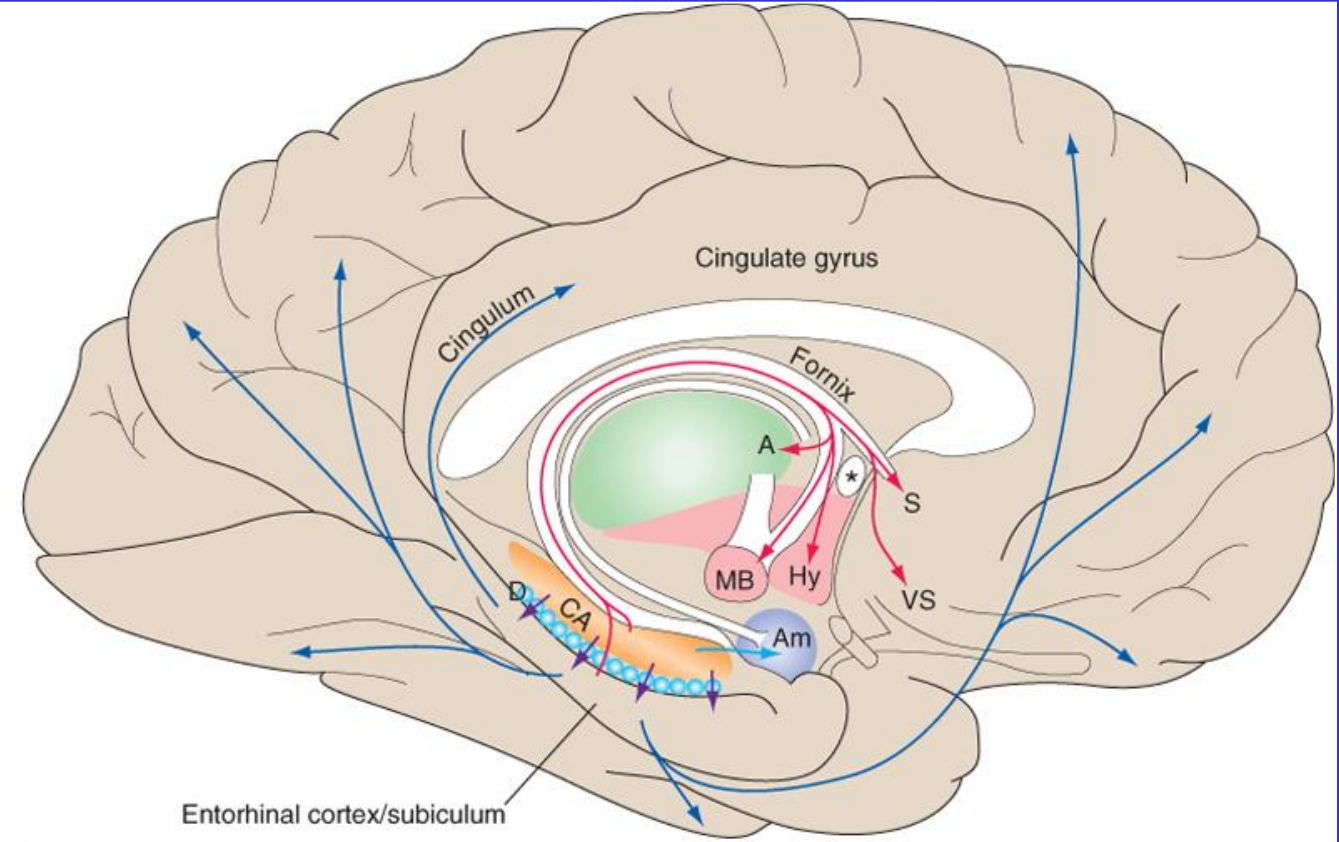

Nolte: The Human Brain.
Copyright © 2009 by Mosby, an imprint of Elsevier, Inc. All rights reserved.

EFFERENZE DELL'IPPOCAMPO

Fornice

(attraverso il fornice le informazioni provenienti dall'ippocampo raggiungono i corpi mammilari, il nucleo anteriore e mediodorsale del talamo, il cingolo

Il Sistema Ventricolare Cerebrale

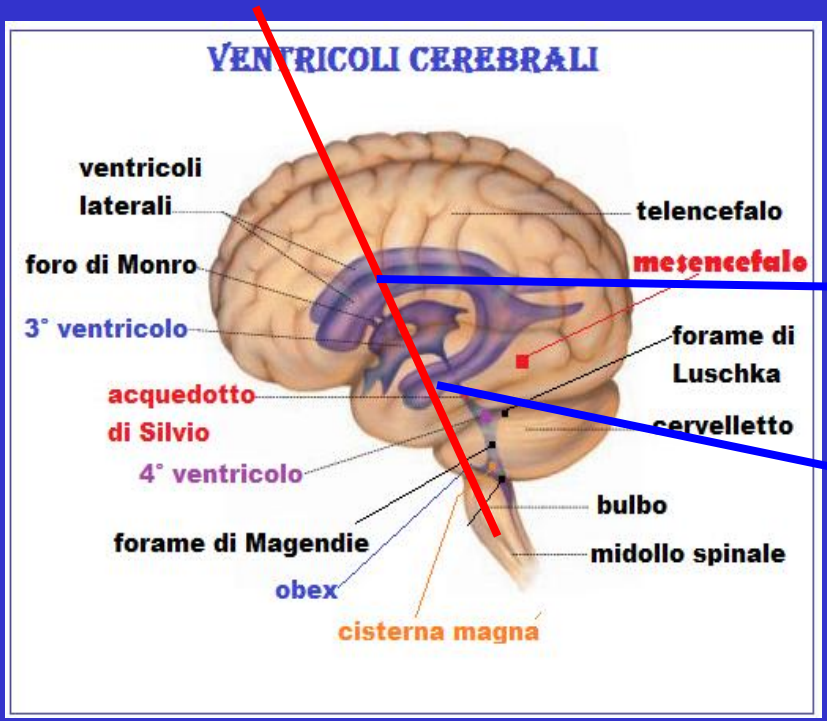

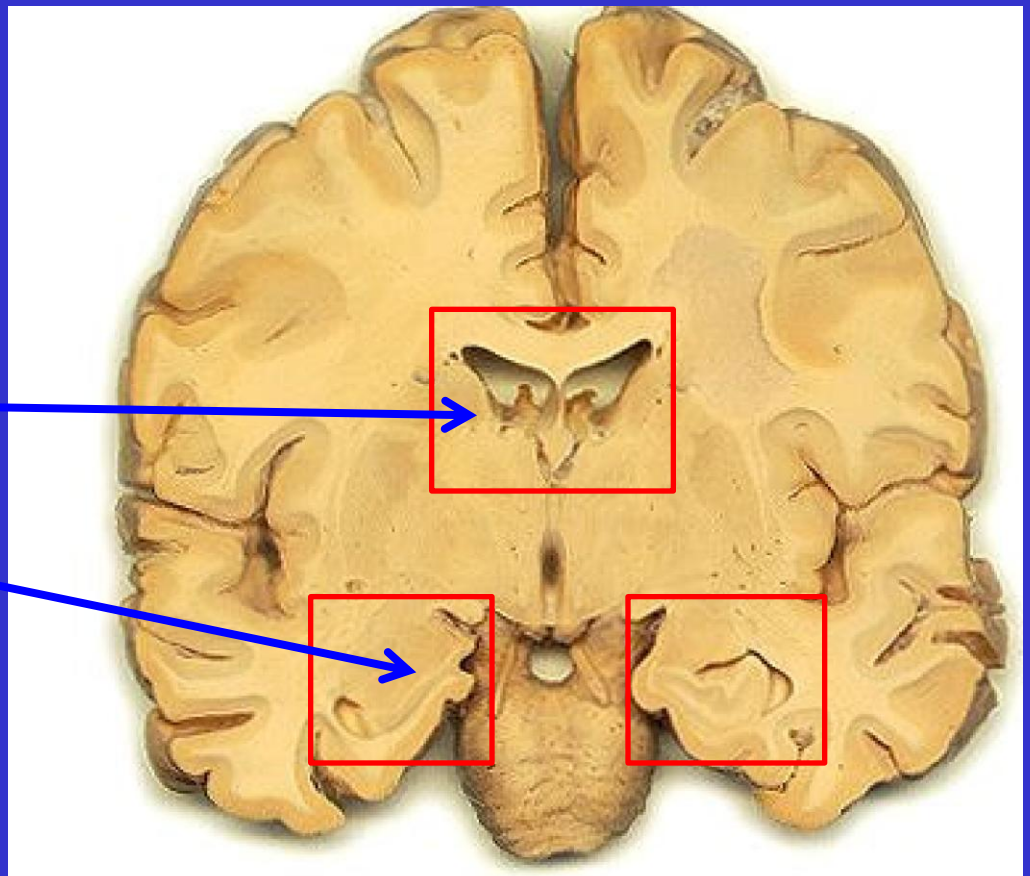

FIG. 3: SISTEMA LIMBICO, SEZIONE CORONALE (FORNICE, NUCLEO CAUDATO, PUTAMEN, AMIGDALA, TALAMO, IPOTALAMO, CORPI MAMMILLARI)

La Memoria : modificazioni fisiologiche correlate all'età

Ippocampo e Ventricoli Laterali : corna inferiori (l. temporali)

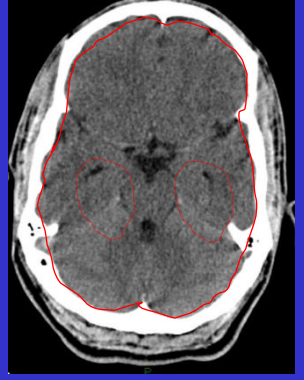

24 anni

38 anni

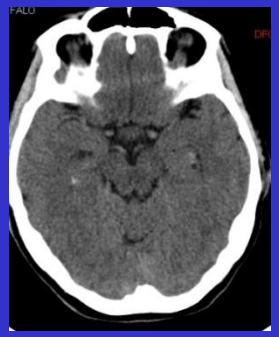

56 anni

82 anni

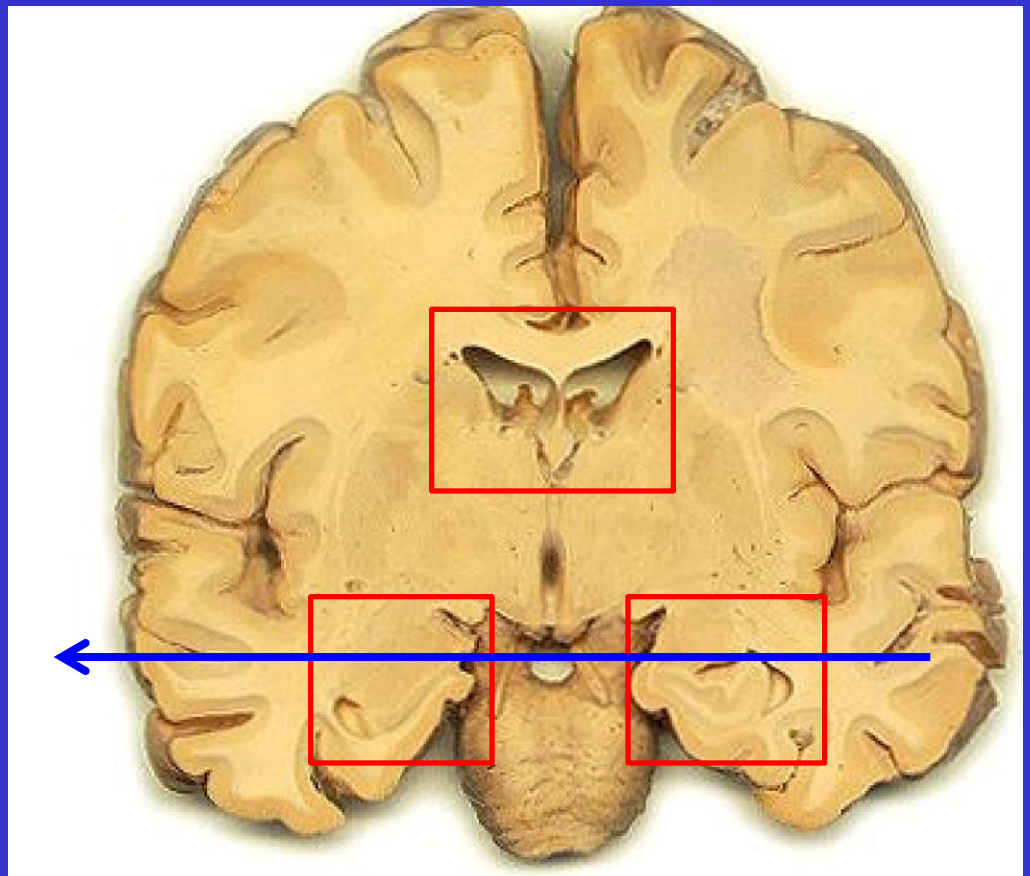

Fig. 3: Sistema limbico, sezione coronale (Fornice, Nucleo caudato, Putamen, Amigdala, Talamo, Ipotalamo, Corpi mammillari)

La Memoria : modificazioni fisiologiche correlate all'età

Ventricoli Laterali : corna anteriori (l. frontali) e posteriori (l. occipitali)

24 anni

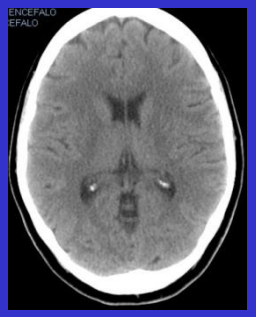

38 anni

56 anni

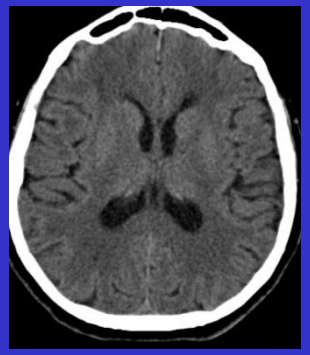

82 anni

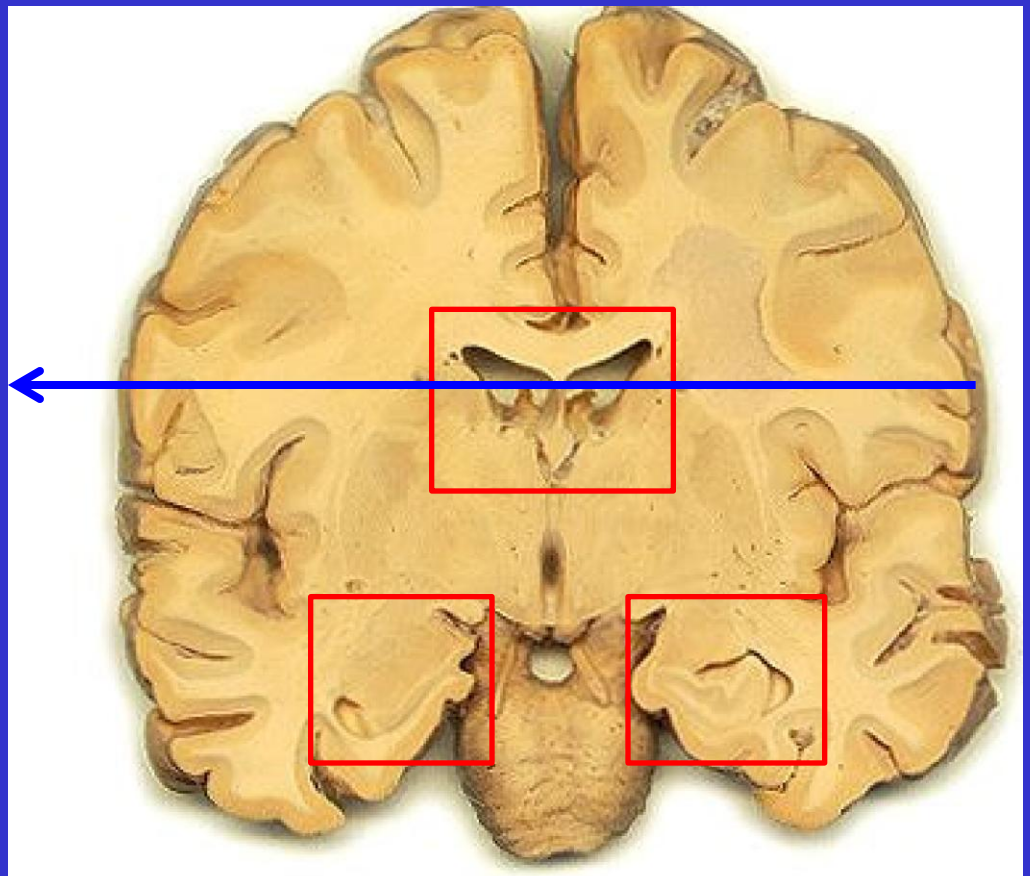

Fig. 3: Sistema limbico, sezione coronale (Fornice, Nucleo caudato, Putamen, Amigdala, Talamo, Ipotalamo, Corpi mammillari)

La Memoria : modificazioni patologiche NON correlate all'età

Morbo di Alzheimer : Ippocampo

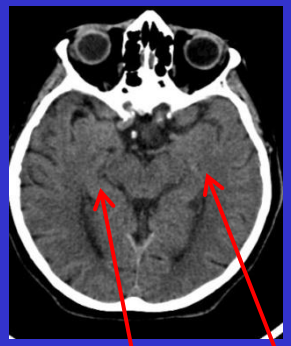

82 anni Normale

70 anni, M.

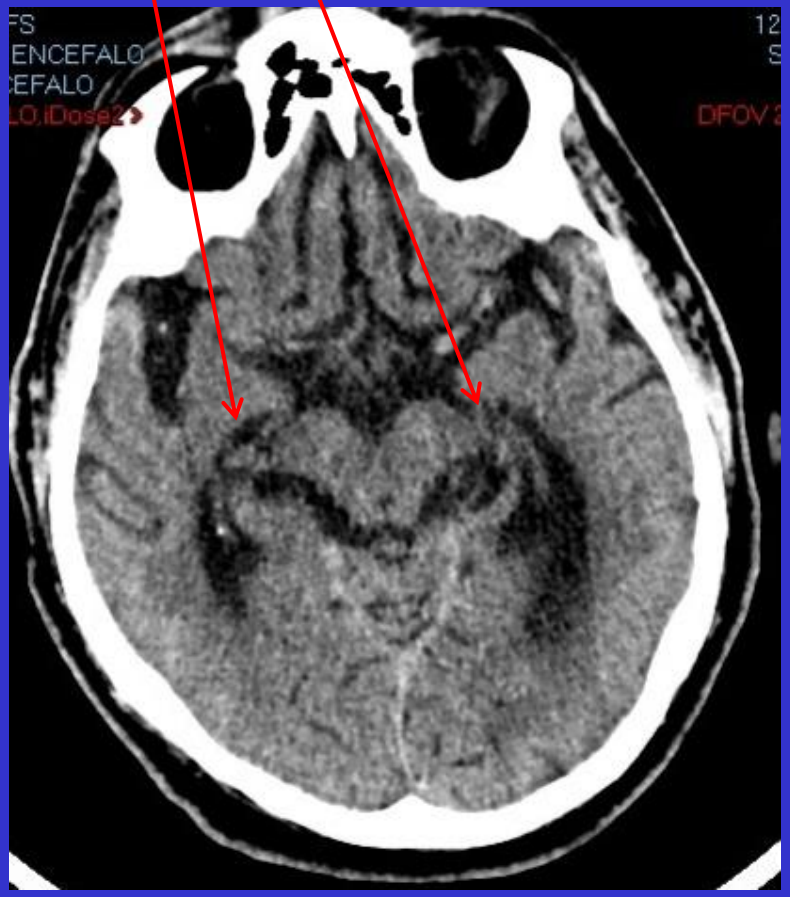

	1° 02-09-2014
MMSE	15.3 / 30
GPCOG-IT	/ 9
MoCA	/ 30 (vn ≥ 26)
GDS	Non eseguibile / 15
CDR	2
ADL (perse)	4 su 6
IADL (perse)	8 su 8

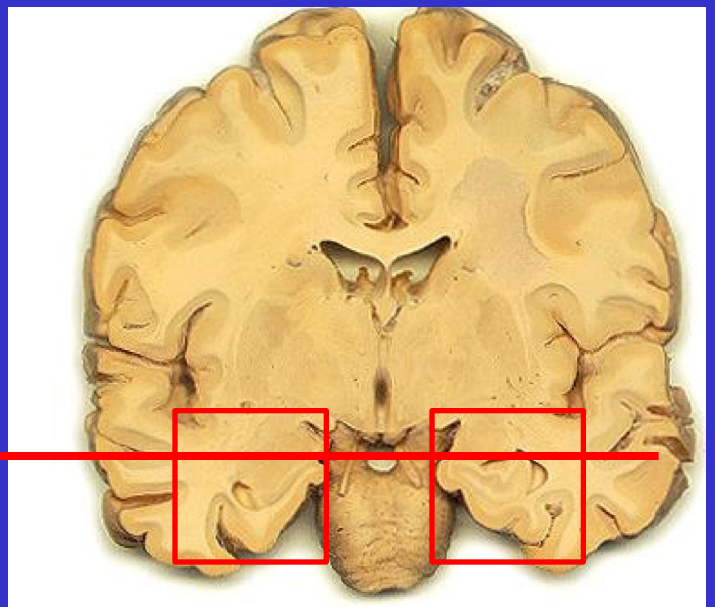

Fig. 3: Sistema limbico, sezione coronale (Fornice, Nucleo caudato, Putamen, Amigdala, Talamo, Ipotalamo, Corpi mammillari)

La Memoria : modificazioni patologiche NON correlate all'età

Morbo di Alzheimer : **Ventricoli Laterali**

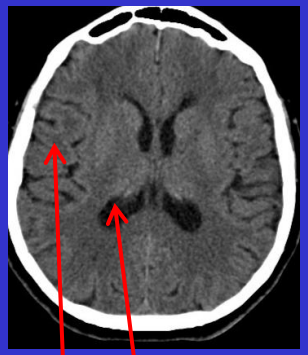

82 anni Normale

70 anni, M.

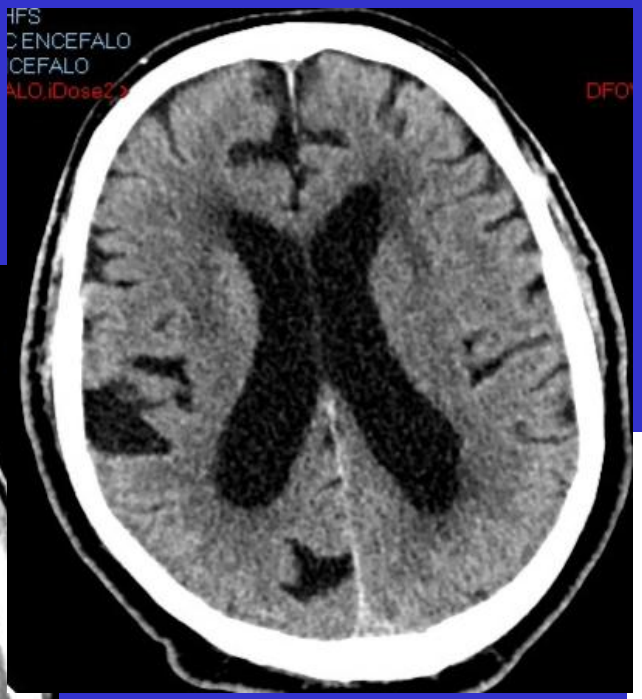

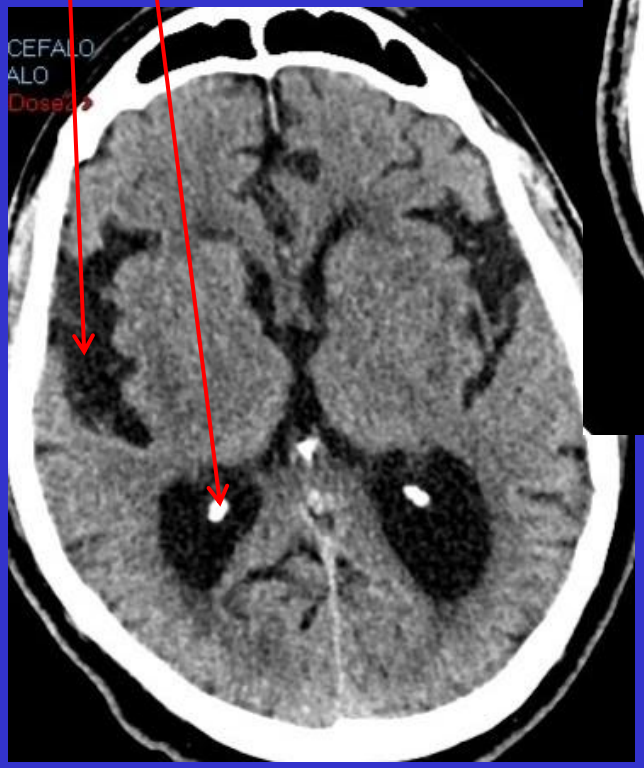

	1° 02-09-2014
MMSE	15.3 / 30
GPCOG-IT	/ 9
MoCA	/ 30 (vn ≥ 26)
GDS	Non eseguibile / 15
CDR	2
ADL (perse)	4 su 6
IADL (perse)	8 su 8

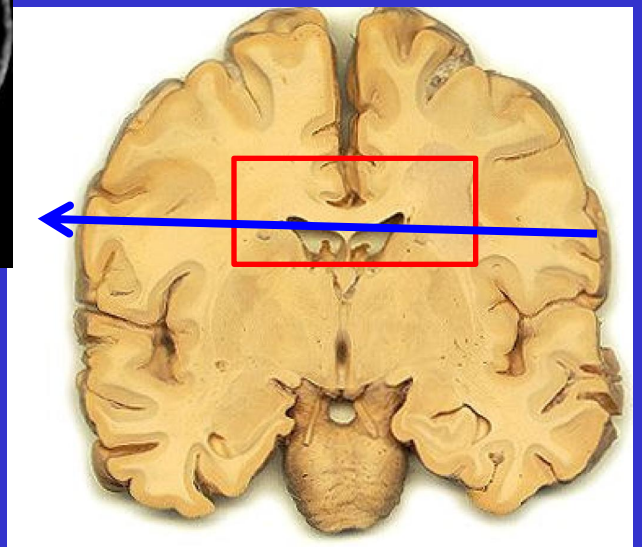

Fig. 3: Sistema limbico, sezione coronale (Fornice, Nucleo caudato, Putamen, Amigdala, Talamo, Ipotalamo, Corpi mammillari)

La Memoria : modificazioni patologiche NON correlate all'età

Demenza Vascolare : **Ippocampo**

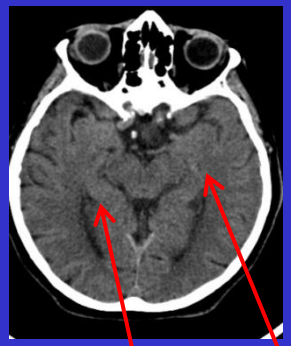

82 anni Normale

76 anni, F.

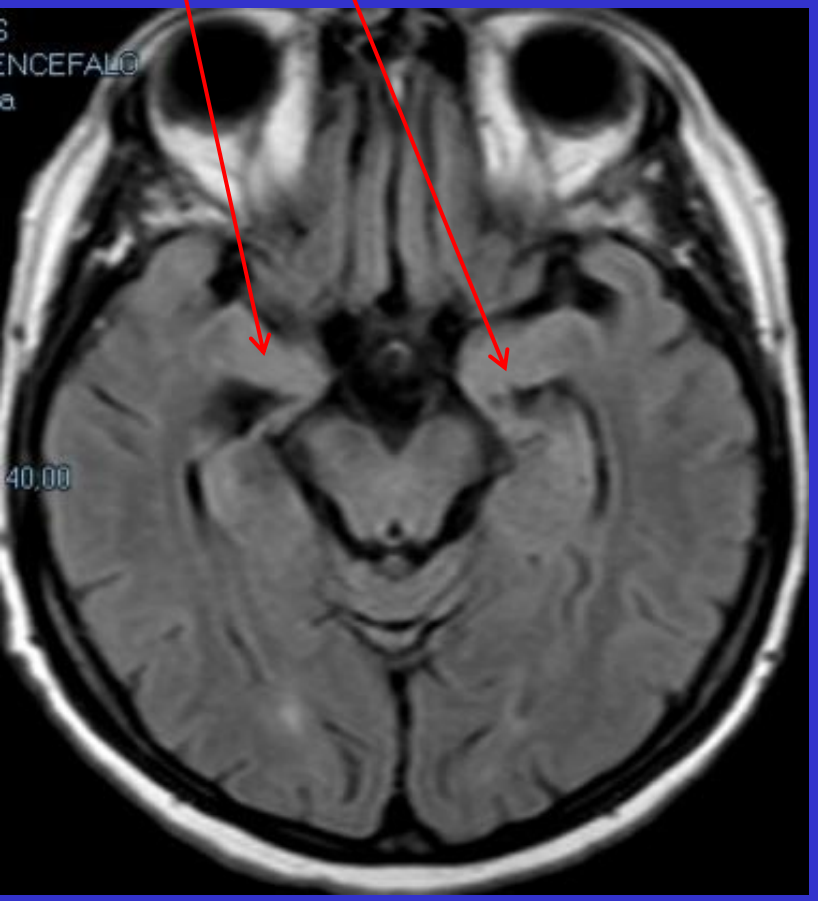

MMSE	27,1 / 30
GPCOG-IT	5 / 9
MoCA	20 / 30 (vn ≥ 26)
GDS	0 / 15
CDR	0,5
ADL (perse)	0 su 6
IADL (perse)	2 (*) su 8

(*) compromesse ma non perse.

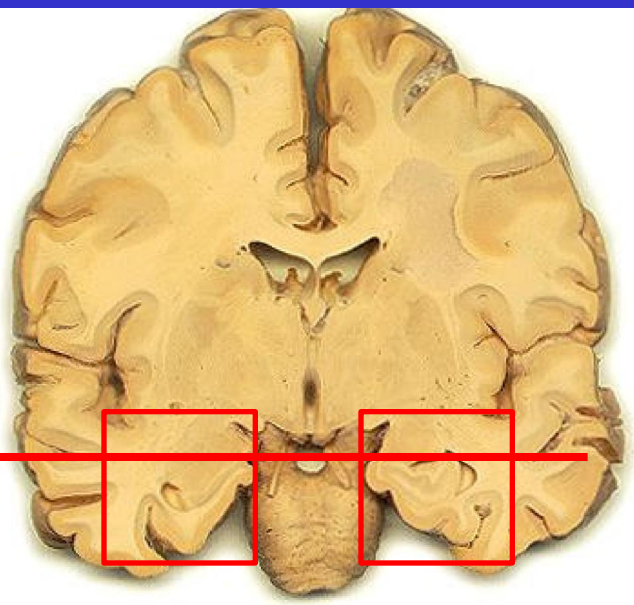

Fig. 3: Sistema limbico, sezione coronale (Fornice, Nucleo caudato, Putamen, Amigdala, Talamo, Ipotalamo, Corpi mammillari)

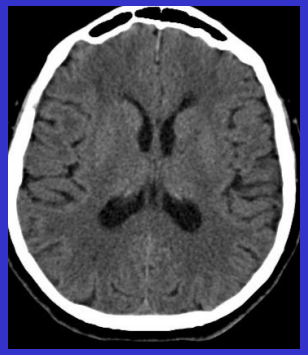

La Memoria : modificazioni patologiche NON correlate all'età

Demenza Vascolare : **Ventricoli Laterali**

82 anni Normale

76 anni, F.,

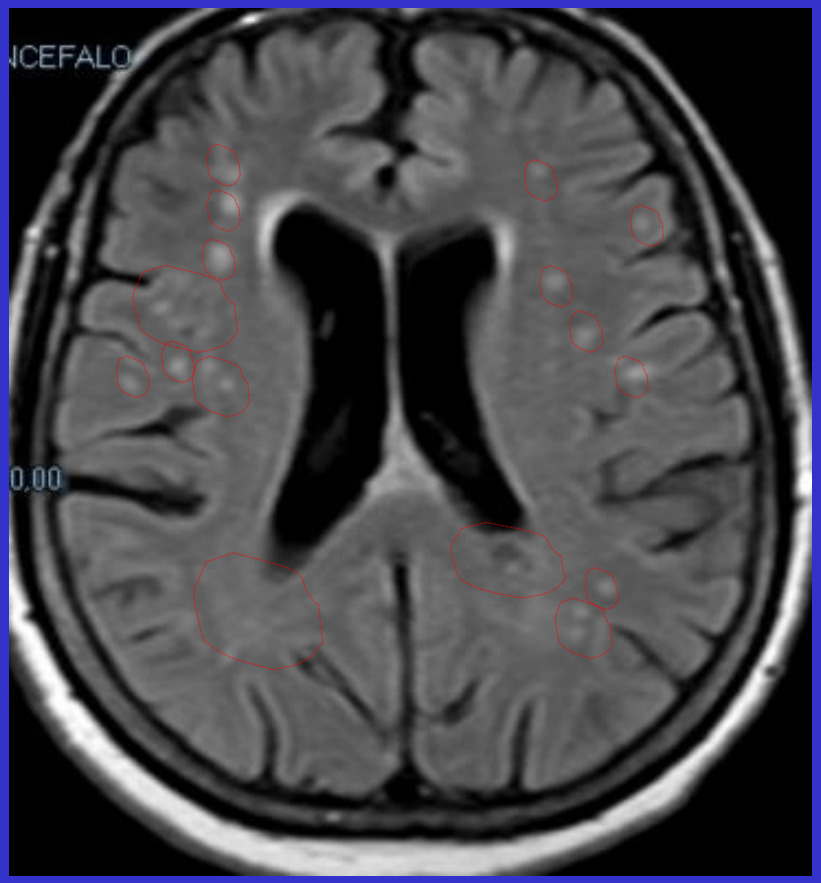

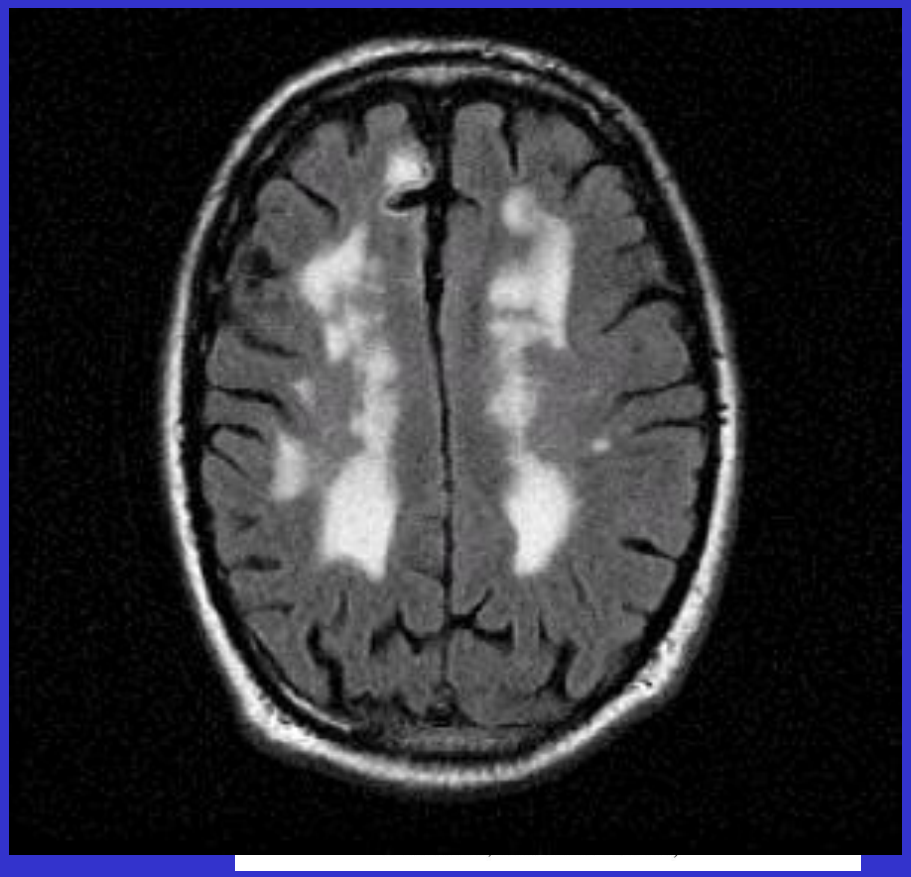

La Memoria : modificazioni patologiche NON correlate all'età

Demenza Fronto Temporale : Ippocampo

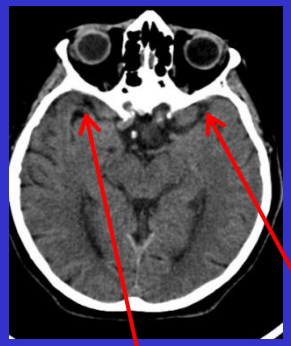

82 anni Normale

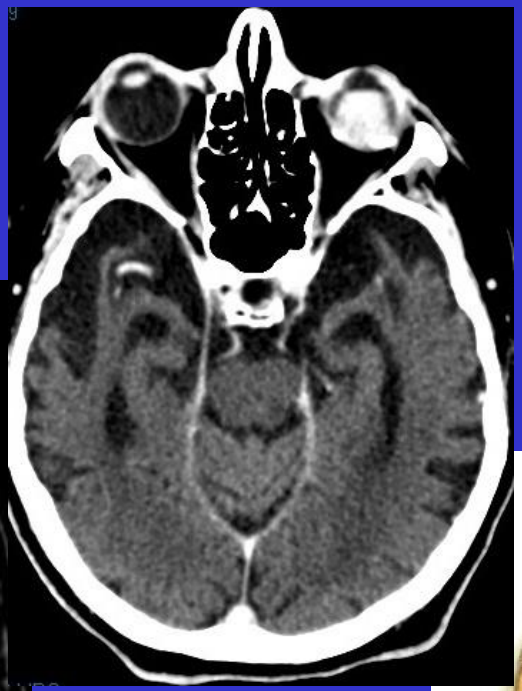

76 anni, M.

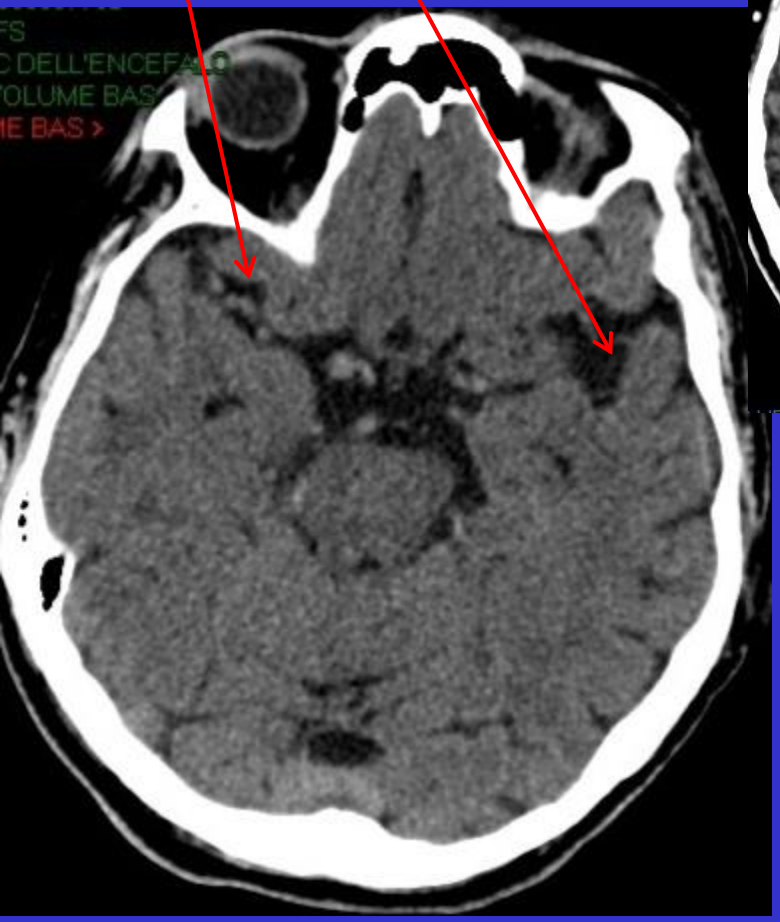

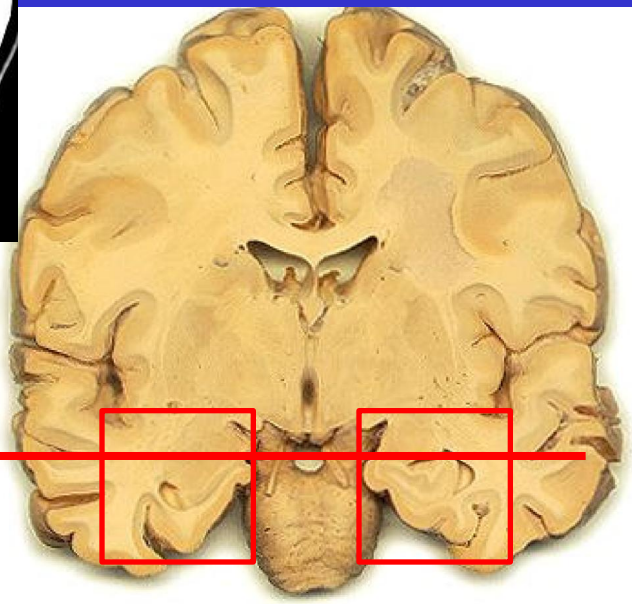

FIG. 3: SISTEMA LIMBICO, SEZIONE CORONALE (FORNICE, NUCLEO CAUDATO, PUTAMEN, AMIGDALA, TALAMO, IPOTALAMO, CORPI MAMMILLARI)

La Memoria : modificazioni patologiche NON correlate all'età

Demenza Fronto Temporale : **Ventricoli Laterali**

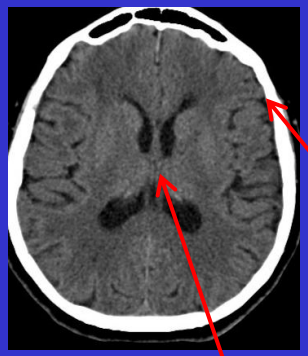

82 anni Normale

76 anni, M.

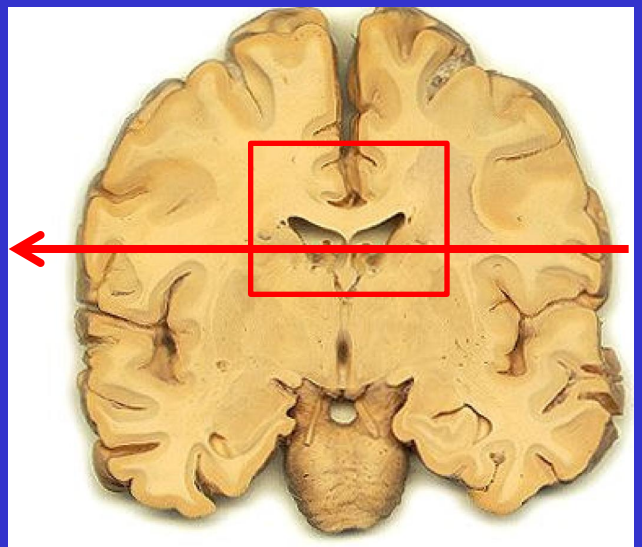

FIG. 3: SISTEMA LIMBICO, SEZIONE CORONALE (FORNICE, NUCLEO CAUDATO, PUTAMEN, AMIGDALA, TALAMO, IPOTALAMO, CORPI MAMMILLARI)

La Memoria : modificazioni patologiche NON correlate all'età

Deterioramento Cognitivo in Idrocefalo Normoteso : **Ippocampo**

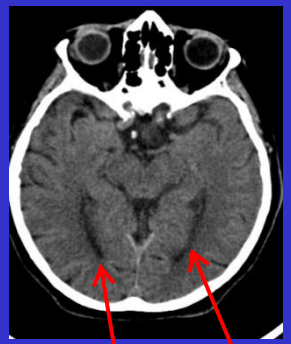

82 anni Normale

MMSE = 17,3 / 30 (v.n. = 27-30)

73 anni, M.

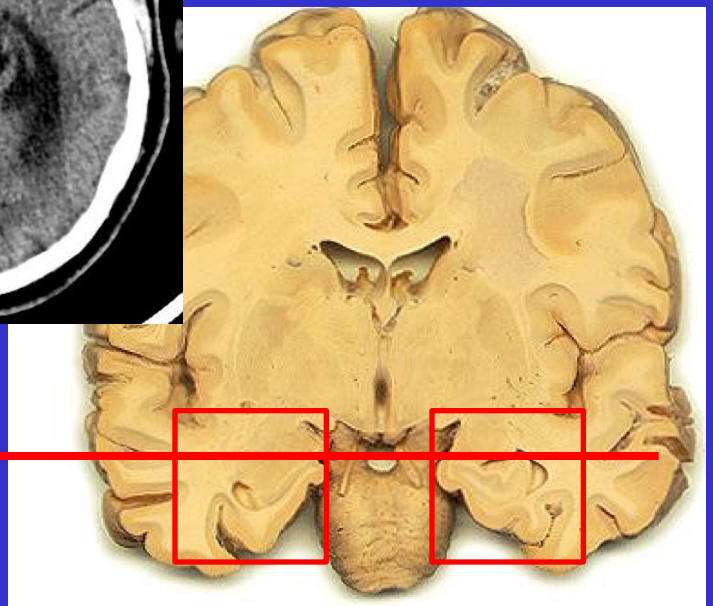

FIG. 3: SISTEMA LIMBICO, SEZIONE CORONALE (FORNICE, NUCLEO CAUDATO, PUTAMEN, AMIGDALA, TALAMO, IPOTALAMO, CORPI MAMMILLARI)

La Memoria : modificazioni patologiche NON correlate all'età

Deterioramento Cognitivo in Idrocefalo Normoteso: **Ventricoli Lat.**

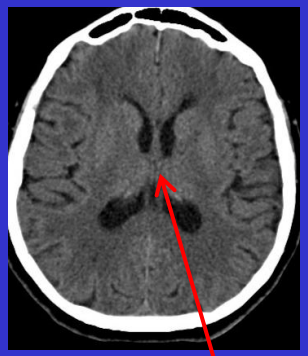

82 anni Normale

73 anni

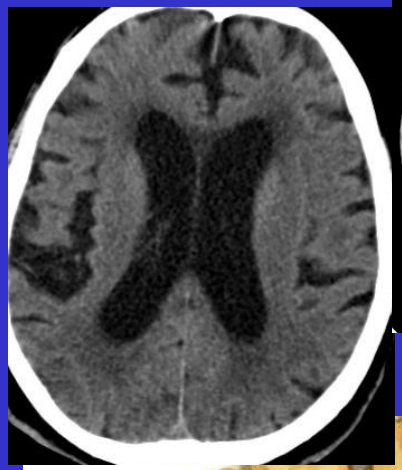

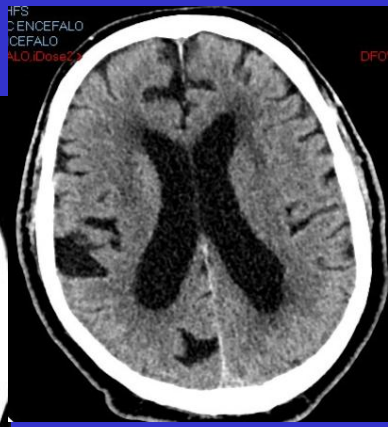

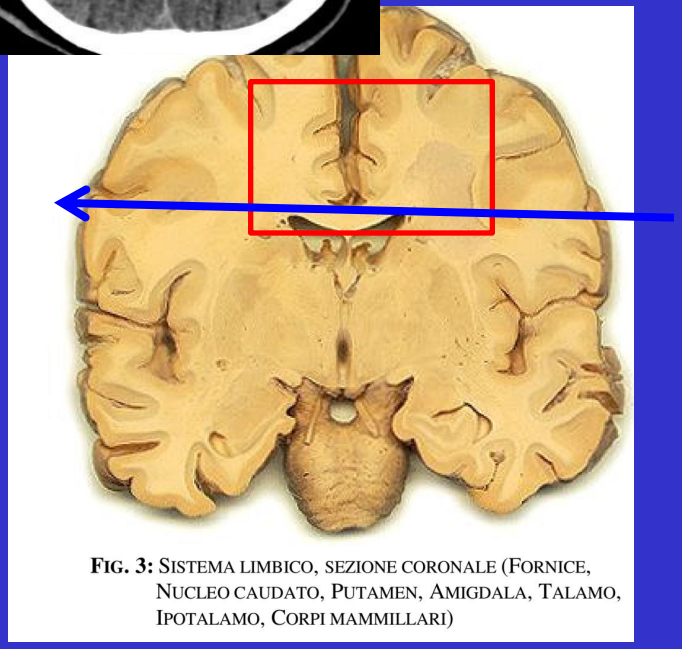

Fig. 3: Sistema limbico, sezione coronale (Fornice, Nucleo caudato, Putamen, Amigdala, Talamo, Ipotalamo, Corpi mammillari)

La Memoria : modificazioni patologiche NON correlate all'età

DETERIORAMENTO COGNITIVO

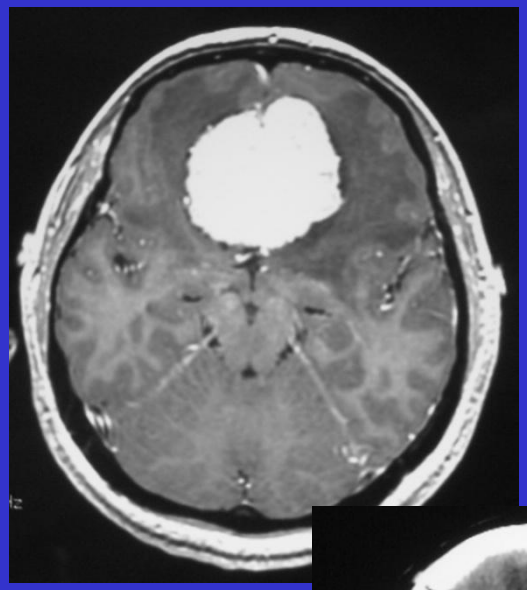

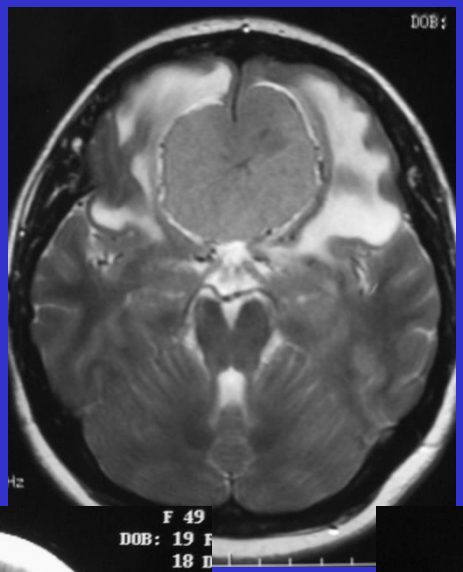

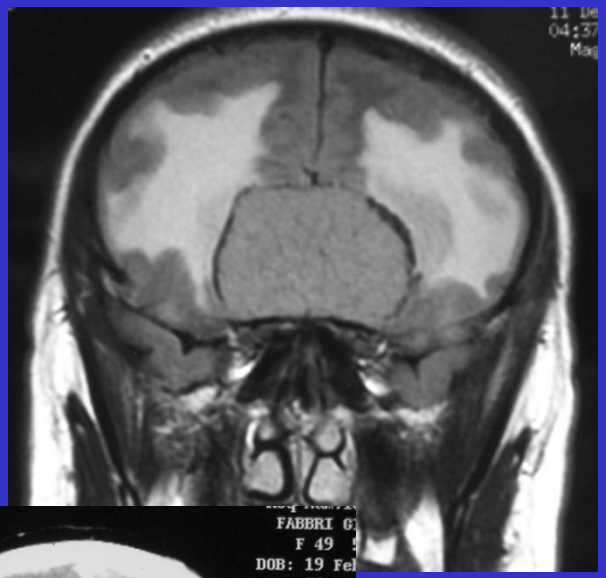

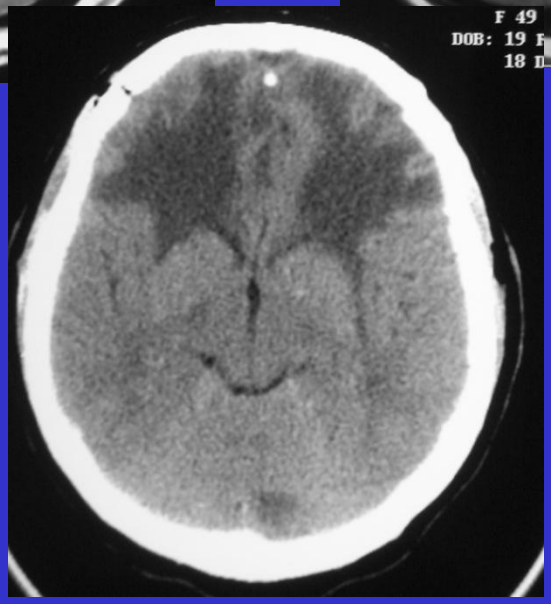

3) Vi sono markers biologici sensibili e specifici per la diagnosi di demenza ?

Original Investigation | August 27, 2014

Apolipoprotein E Genotype and the Diagnostic Accuracy of Cerebrospinal Fluid Biomarkers for Alzheimer Disease

ONLINE FIRST

Ronald Lautner, MD[1]; Sebastian Palmqvist, MD, PhD[2,3]; Niklas Mattsson, MD, PhD[1,4]; Ulf Andreasson, PhD[1]; Anders Wallin, MD, PhD[1]; Erik Pålsson, PhD[1]; Joel Jakobsson, PhD[1]; Sanna-Kaisa Herukka, BM, MSc, PhD[5]; Rikard Owenius, PhD[6]; Bob Olsson, PhD[1]; Harald Hampel, MD[7]; Dan Rujescu, MD, PhD[8]; Michael Ewers, PhD[4]; Mikael Landén, MD, PhD[1,9]; Lennart Minthon, MD, PhD[2,3]; Kaj Blennow, MD, PhD[1]; Henrik Zetterberg, MD, PhD[1,10]; Oskar Hansson, MD, PhD[2,3] ; for the Alzheimer's Disease Neuroimaging Initiative

Importance Several studies suggest that the apolipoprotein E (*APOE*) ε4 allele modulates cerebrospinal fluid (CSF) levels of β-amyloid 42 (Aβ42). Whether this effect is secondary to the association of the *APOE* ε4 allele with cortical Aβ deposition or whether *APOE* ε4 directly influences CSF levels of Aβ42 independently of Aβ pathology remains unknown.

Objective To evaluate whether the *APOE* genotype affects the diagnostic accuracy of CSF biomarkers for Alzheimer disease (AD), in particular Aβ42 levels, and whether the association of *APOE* ε4 with CSF biomarkers depends on cortical Aβ status.

3) Vi sono markers biologici sensibili e specifici per la diagnosi di demenza ?

Conclusions and Relevance. Cerebrospinal fluid levels of Aβ42 are strongly associated with the diagnosis of AD and cortical Aβ accumulation independent of *APOE* genotype.

The clinical cutoff for CSF levels of Aβ42 should be the same for all *APOE* genotypes.

Risposte ai **QUESITI**

1) Cosa significa nella "norma per l'età" nel neuroimaging del deterioramento cognitivo ?

Assenza di tumori, ematomi subdurali, idrocefalo normoteso responsabili della clinica del paziente ma **NON ESCLUDE** la presenza di alterazioni neurologiche correlate con la clinica del paziente.

Il curante **deve sempre sapere** che una volta esclusi "tumori, ematomi subdurali, idrocefalo normoteso" la diagnosi di "deterioramento cognitivo" è **SEMPRE** in primis **clinica e psicometrica,** anche con test semplici come ad es. il GPCog.

“Nella norma per l’età”: la difficile collimazione tra clinica e markers radiologici e biologici nelle demenze.

2) Vi sono elementi distintivi che aiutano a diversificare nel neuroimaging la fisiologia (normale e quindi “**abnorme** “ per l’età) dalla patologia (**patologico** ma nella “**norma**” per l’età come ad es. la presbiopia) ?

SI, esistono markers del neuroimaging consistenti nel differenziare la fisiologia dalla patologia nell’invecchiamento (morfologia delle regioni ippocampali, lobi temporali e frontali, morfologia ventricolare con particolare del 3° ventricolo e cisterne della base).

Il radiologo è “l’occhio” del clinico senza la cui guida rimane “CIECO”.

COME SEMPRE, è compito del clinico rendere il radiologo compartecipe dei suoi dubbi diagnostici e **guidarlo** alla ricerca di quegli elementi patologici che supportano la clinica e non condensabili nella confondente frase “nella norma per l’età”.

Una dettagliata descrizione della TC encefalo SENZA mdc eseguita su un congruo numero di strati (ad es. 159 meglio di 36) è di norma sufficiente all’inquadramento diagnostico.

Raramente servono indagini sofisticate (RM nelle forme vascolari, SPECT, PET) che sono da considerarsi di secondo livello e di pertinenza specialistica.

3) Vi sono markers biologici sensibili e specifici per la diagnosi di demenza ?

Il livelli di β-amiloide 42 (βA42) nel liquido cerebrospinale sono predittivi di Demenza di Alzheimer e di accumulo corticale di βA indipendentemente dalla presenza di genotipo *APOE*.

Il liquido cerebrospinale si preleva tramite rachicentesi lombare di cui bisogna sempre considerare gli eventi avversi (cefalea, nausea/vomito/vertigini, dolore lombare, temporanea parestesia, sanguinamento, sanguinamento nello spazio epidurale, ascesso epidurale, discesa delle tonsille cerebellari, trombocitopenia grave) e quindi il rapporto rischio-beneficio in assenza di trattamenti terapeutici in grado di guarire la malattia.

Nel sospetto di Alzheimer, la giovane età del paziente (50-65 anni), la clinica e la psicometria supportati da un neuroimaging, ben guidato da parte dello specialista, sono sufficienti a fare diagnosi differenziale (ad es. nel giovane la rara "CADASIL" -cerebral autosomal dominant arteriopathy with subcortical infarcts and leukoencephalopathy).
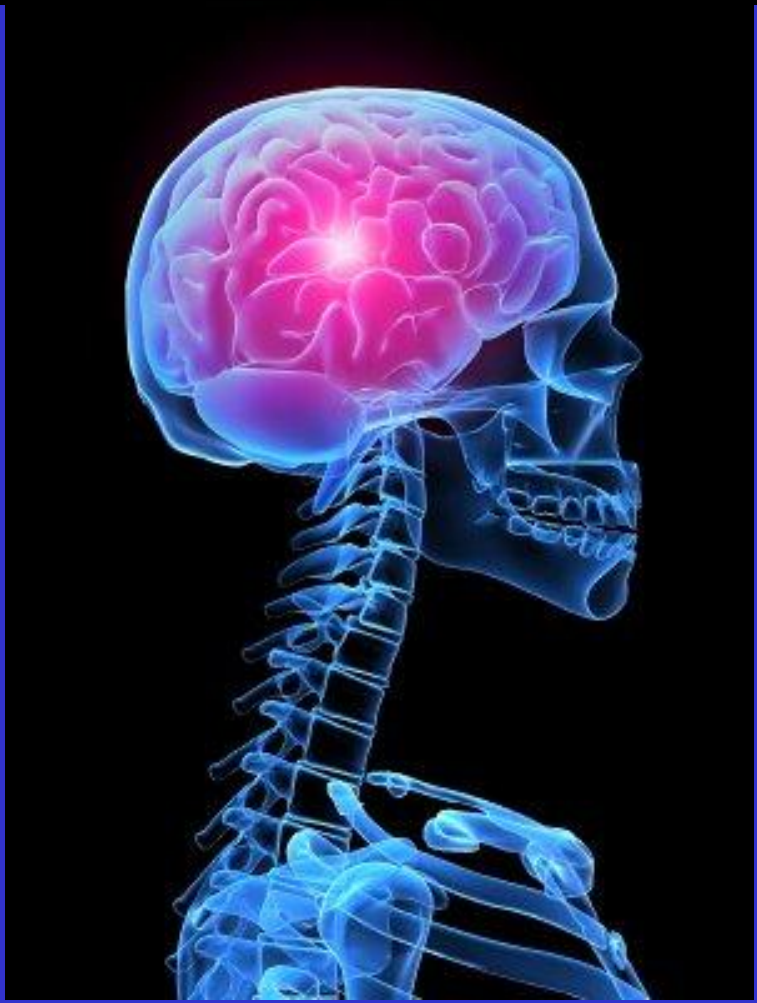
GRAZIE PER L'ATTENZIONE